

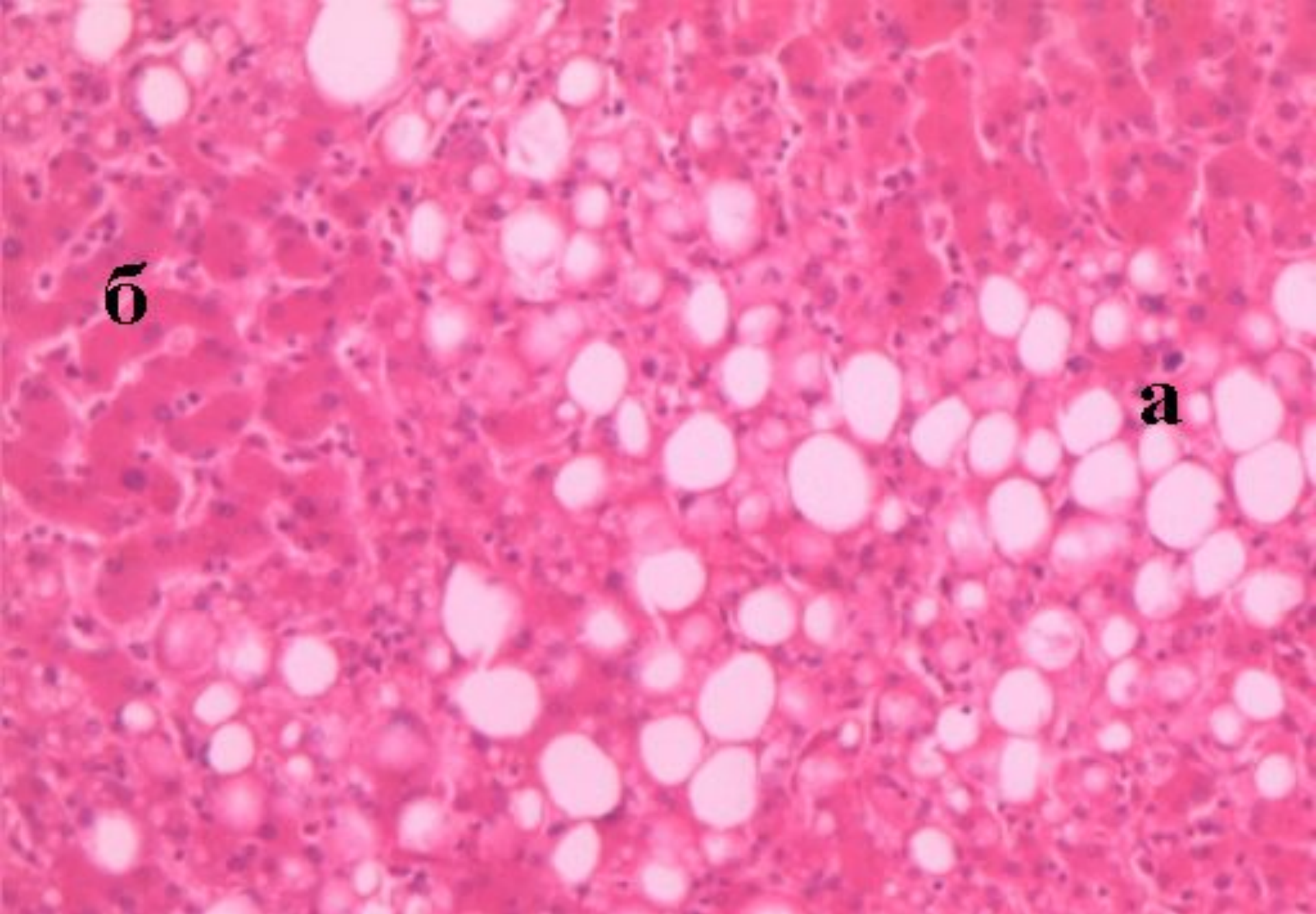
**Паренхиматозды диспротеиноздар: гиалинді-
тамшылы, гидропиялық, мүйізді.**

**Паренхиматозды липидоздар. Миокардтың,
бауыр және бүйрек майлы дистрофиясы.**

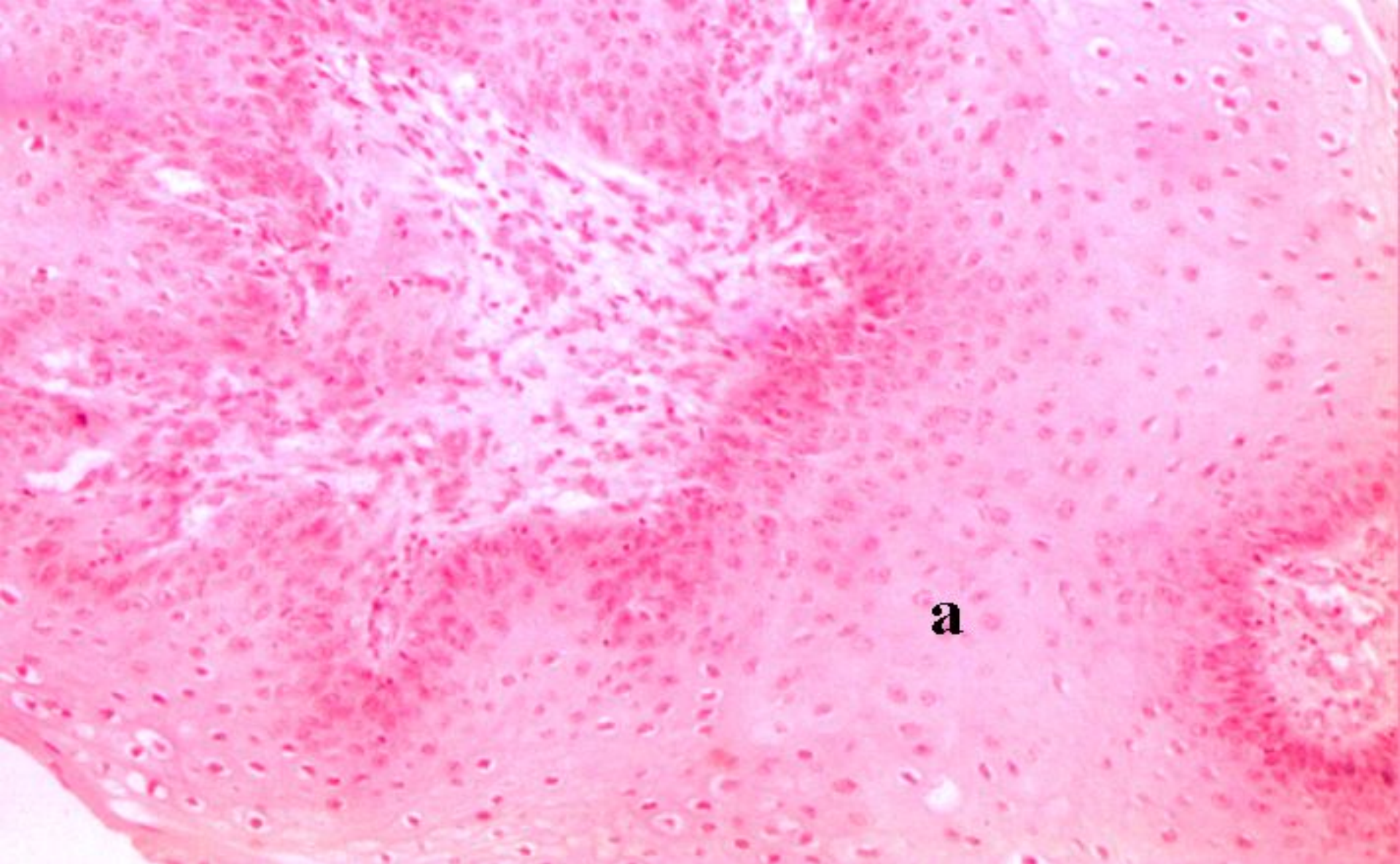
**Паренхиматозды көмірсулар дистрофиясы
(гликогеноздар).**

Дайындаған м.ғ.д.

Шабдарбаева Д.М.

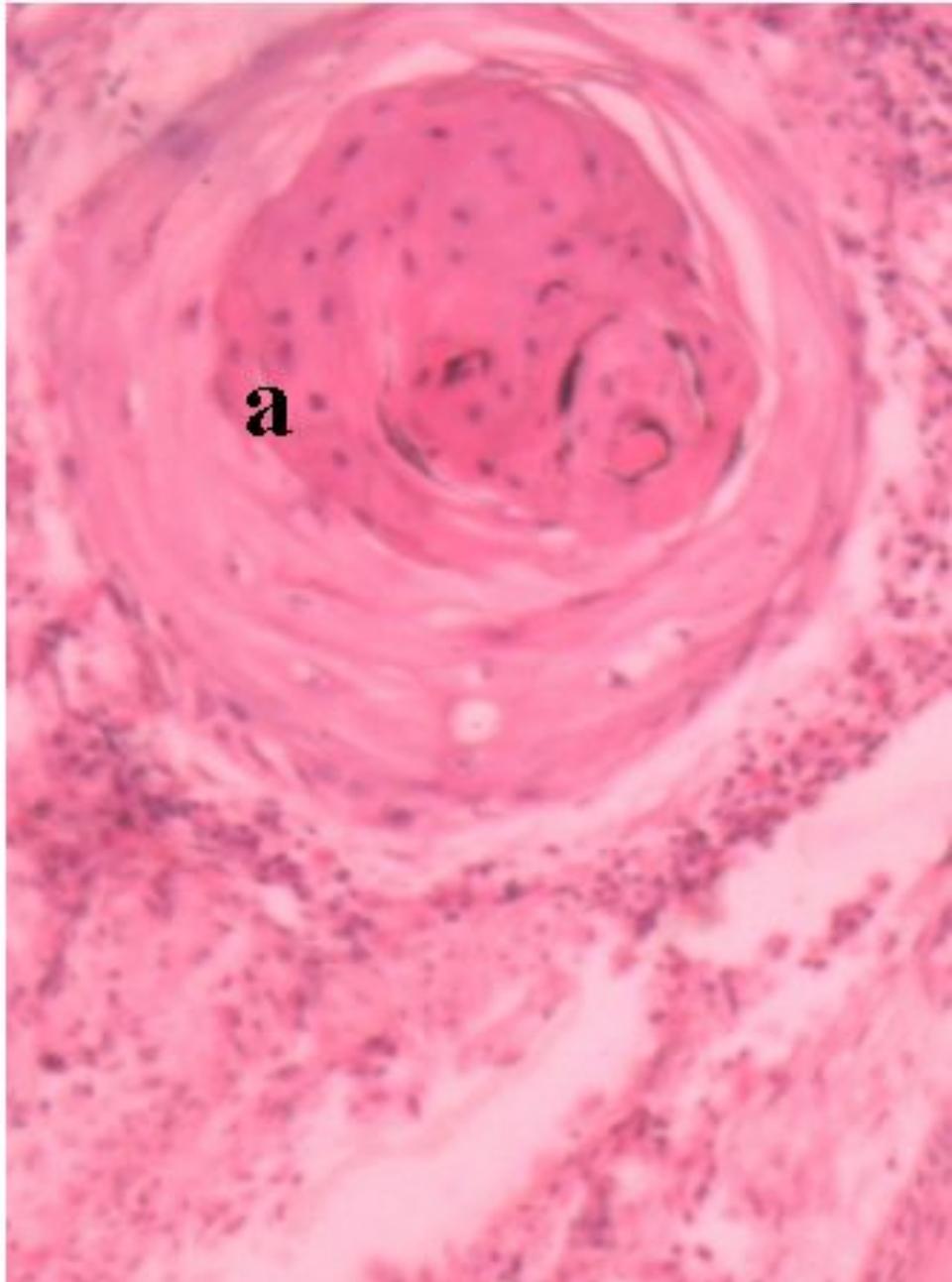
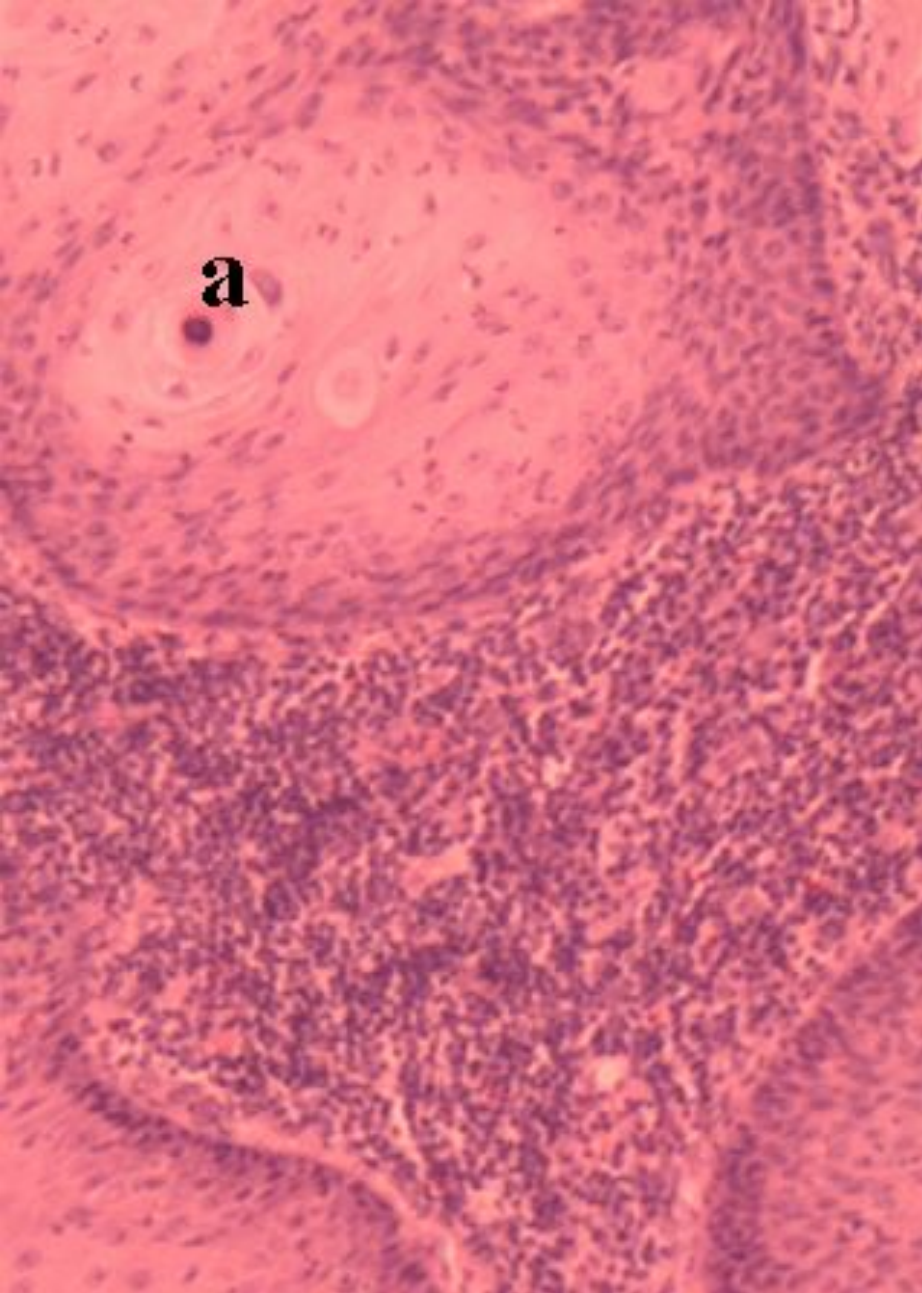


Бауырдың майлы дистрофиясы
а – май тамшылары, б – гепатоциттер

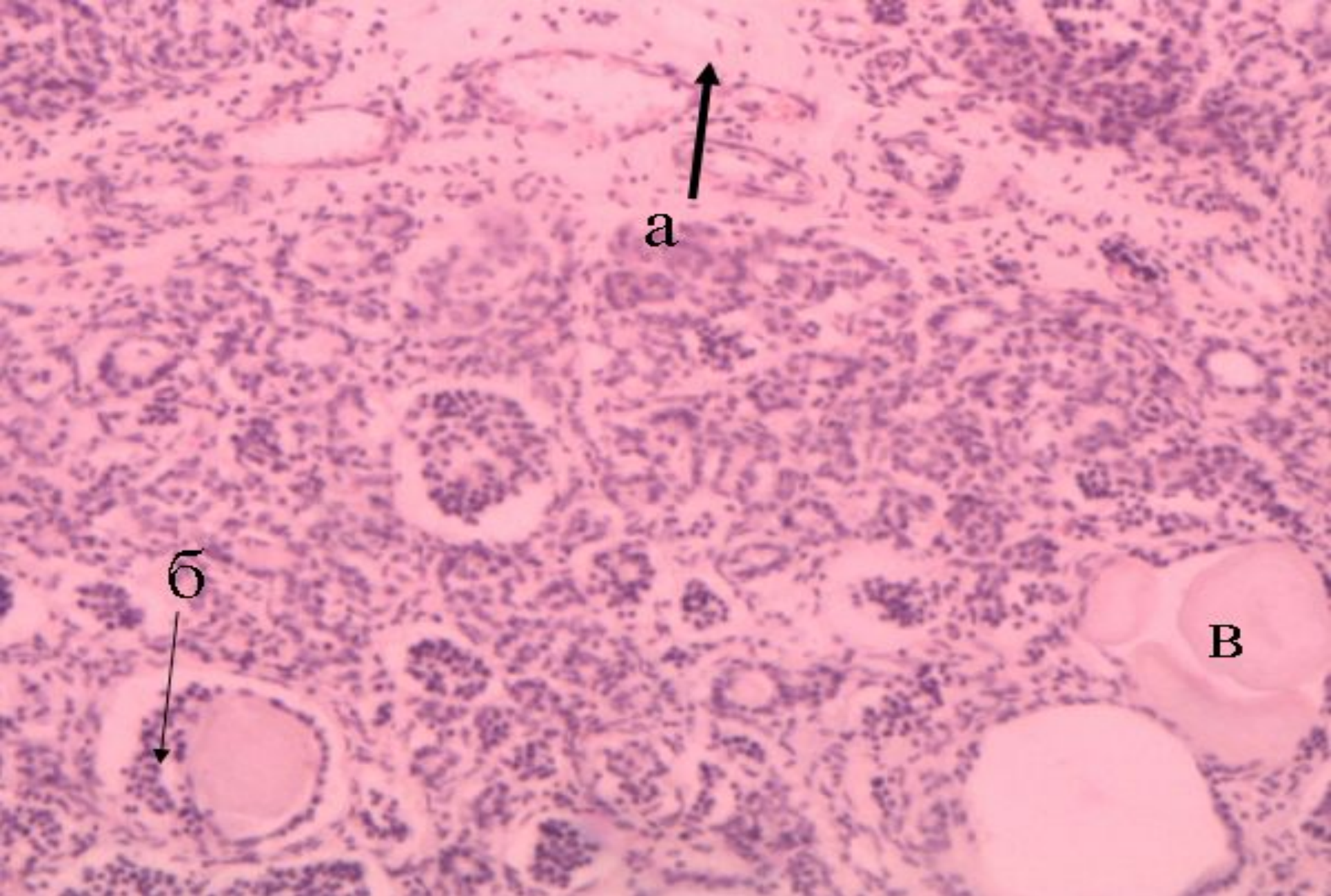


Гиперкератоз (папиллома)

а – мүйізді заттың мөлшерден артық түзілуі



Жалпақ клеткалы рак
а – «рак маржандары»



Ұйқы безінің муковисцидозы

а – дәнекер тіннің өсуі; б – шығарушы өзектердің пролиферациясы

в – кеңейген шығарушы өзектер қуысына коллоидты массалардың жинақталуы