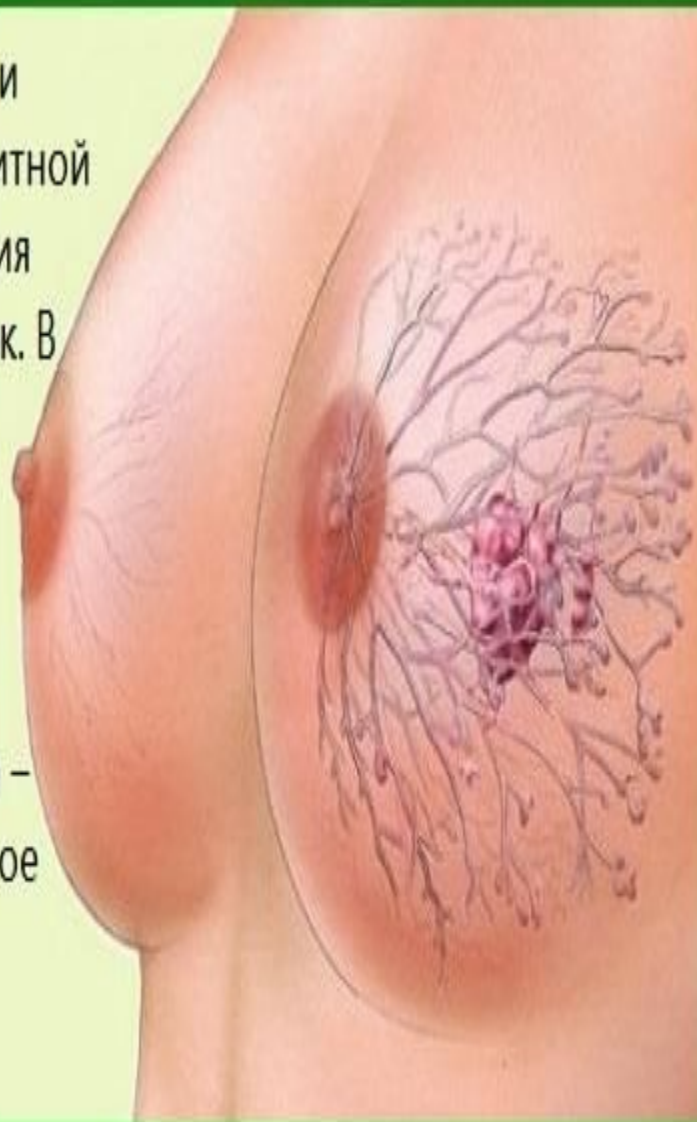


ГИПОГАЛАКТИЯ



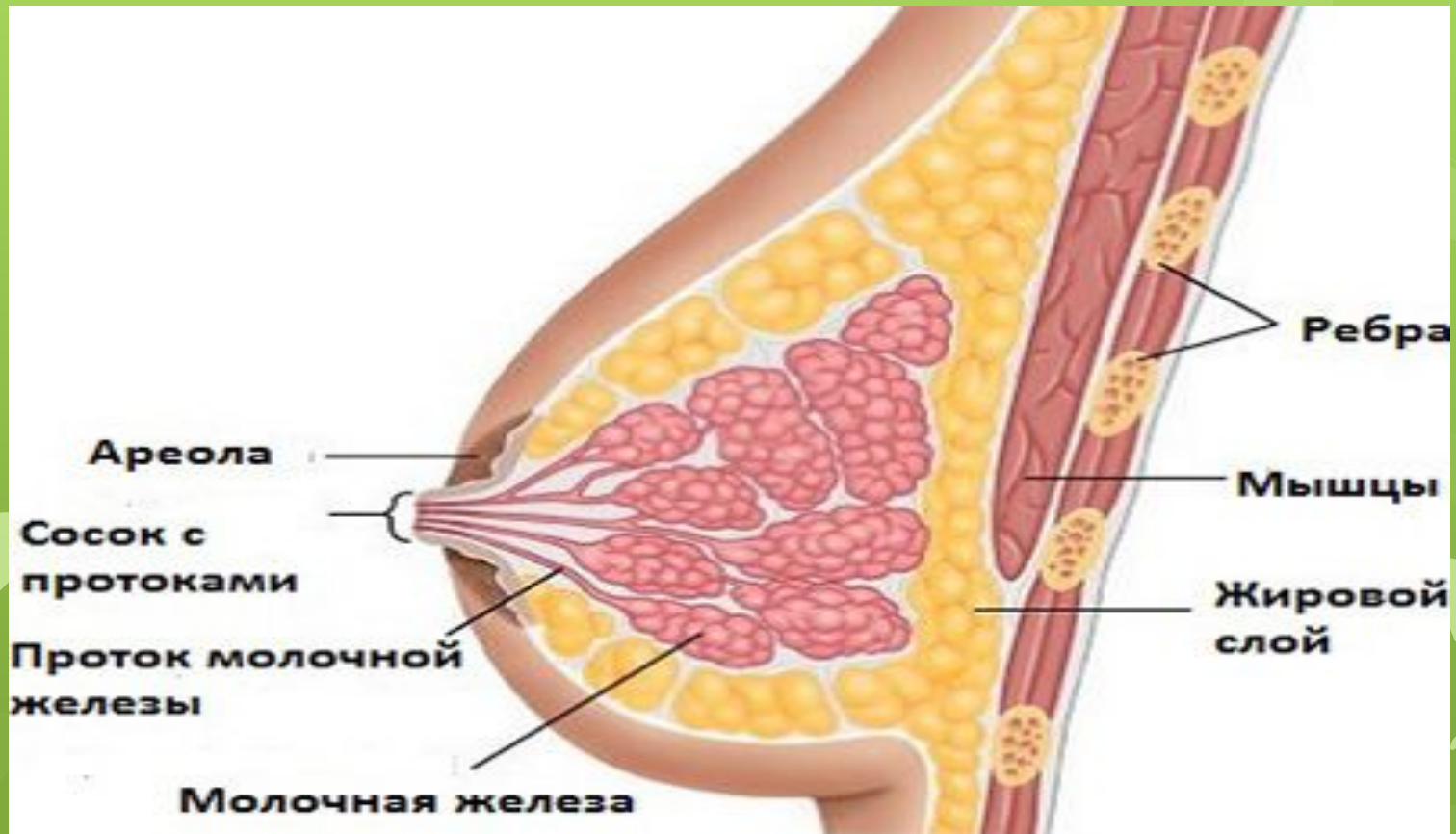
Если кожа вокруг соска покраснела и воспалилась, если на соске нет защитной мозольки и боль во время кормления усиливается, это тревожный признак. В более запущенных случаях кожа на воспаленном участке становится белой (возникает водяной пузырь) или темно-красной (это ссадина соска). И водяной пузырь, и ссадина – это формы воспаления соска, которое может произойти по нескольким причинам.



ранняя – недостаточная выработка молока у женщины появляется до десяти дней после родов; поздняя – нехватка молока возникает позже, чем через десять дней после родов.



Первичная гипогалактия может
развиться в связи с
генетической
предрасположенностью или
эндокринными нарушениями.



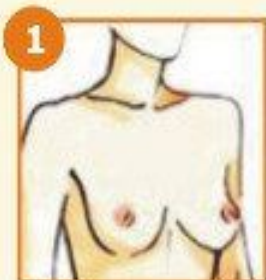




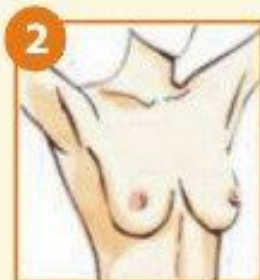
ПАМЯТКА

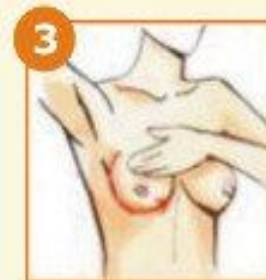Самостоятельное обследование молочной железы



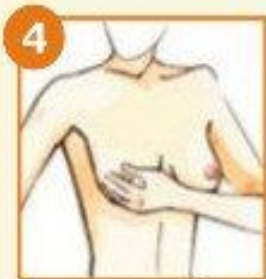1
Осмотрите перед зеркалом форму груди и внешний вид кожи сосков с опущенными руками.



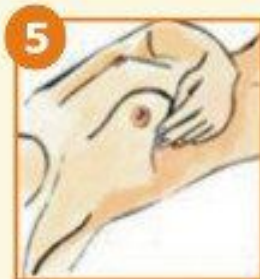2
Поднимите руки за голову и осмотрите грудь. Обратите внимание на изменения формы или размеров одной из молочных желез и цвет кожи.



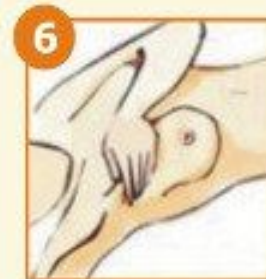3
Запрокиньте правую руку за голову. Медленно, круговыми движениями прощупывайте правую грудь, обращая внимание на возможные припухлости и утолщения. Повторите то же с левой грудью.



4
Сдавите сосок у его основания большим и указательным пальцами и посмотрите, есть ли какие-либо выделения.



5
Обследуйте грудь в положении лежа. Прощупывайте круговыми движениями с легким надавливанием, начиная с краев молочной железы в направлении соска.



6
Прощупайте круговыми движениями левую и правую подмышечные впадины.



Спасибо за внимание