

ПУЗЫРЧАТКА

Выполнил

Студент группы Ф-31:

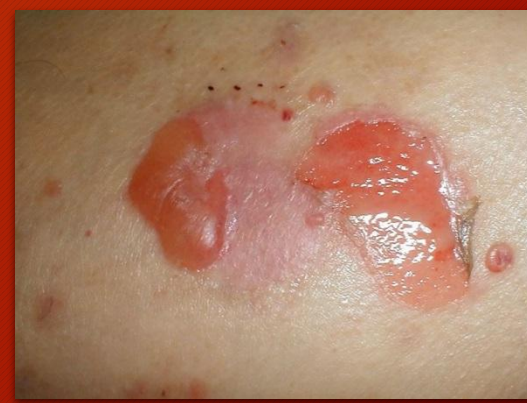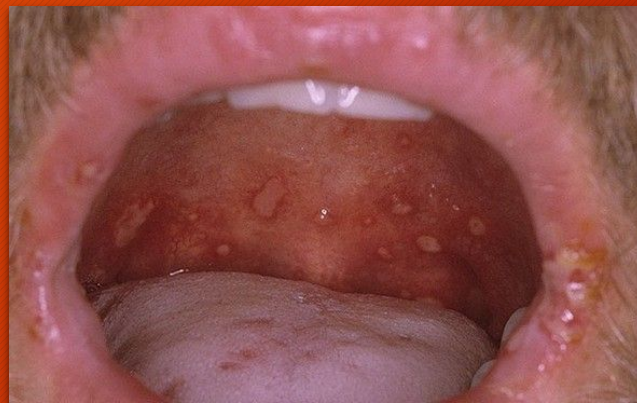
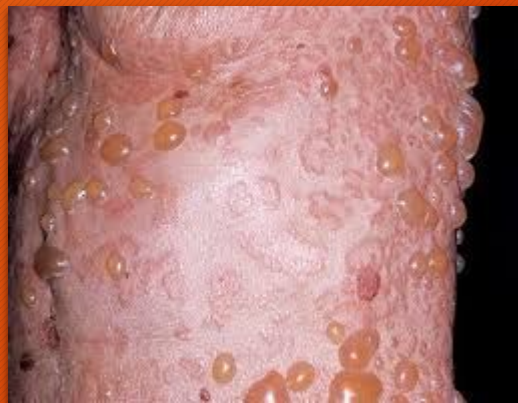Нурдекенов Асхат

ПЛАН:

- ВВЕДЕНИЕ
- ЭТИОЛОГИЯ
- ПАТОГЕНЕЗ
- КЛИНИЧЕСКАЯ КАРТИНА
- ДИАГНОСТИКА
- ЛЕЧЕНИЕ

ВВЕДЕНИЕ

- Пузырчатка — заболевание, клинически проявляющееся образованием на невоспаленной коже и слизистых оболочках пузырей, развивающихся в результате акантолиза и распространяющихся без адекватного лечения на весь кожный покров.



КЛАССИФИКАЦИЯ

- Термин “пузырчатка” объединяет ряд заболеваний кожи и слизистых оболочек, характеризующихся высыпанием пузырей, но различающихся по клинике, патологической анатомии, наличию или отсутствию акантолитических клеток в мазках-отпечатках.

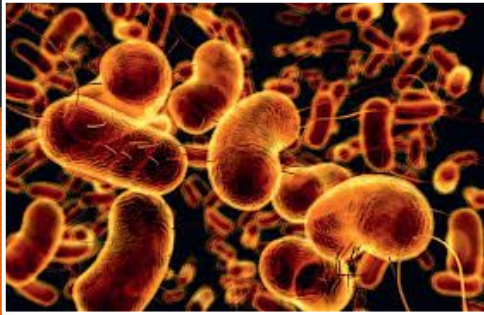Истинная
(акантолитическая)

Ложная
(неакантолитическая)

1. *Вульгарная пузырчатка*
2. *Вегетирующая пузырчатка*
3. *Листовидная пузырчатка*
4. *Себорейная (эритематозная) пузырчатка или синдром Сенир-Ашера.*

- 1) *собственно неакантолитическая пузырчатка (буллезный пемфигоид Левера);*
- 2) *слизисто-синеахиальный атрофирующий буллезный дерматит (пузырчатка глаз);*
- 3) *доброкачественная неакантолитическая пузырчатка*

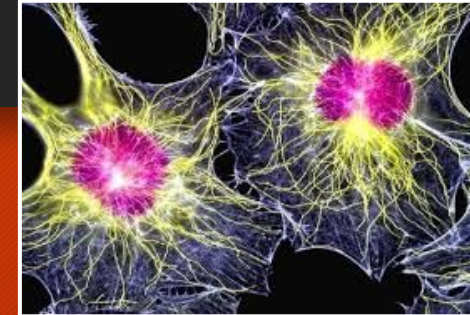
ЭТИОЛОГИЯ. ПАТОГЕНЕЗ.



Инфекционная
теория



Вирусная
теория

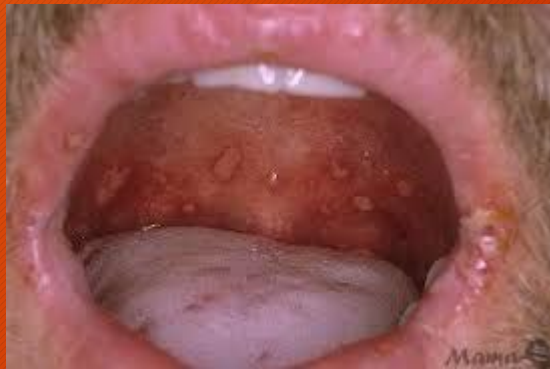

Теория нейрогенного
происхождения

- Большая роль в настоящее время отводится аутоиммунным механизмам развития заболевания. Эта теория основывается на обнаружении в крови больных пузырьчаткой циркулирующих антител типа IgG, которые имеют родство с межклеточным веществом шиповидного слоя эпидермиса, количество антител зависит от тяжести заболевания.

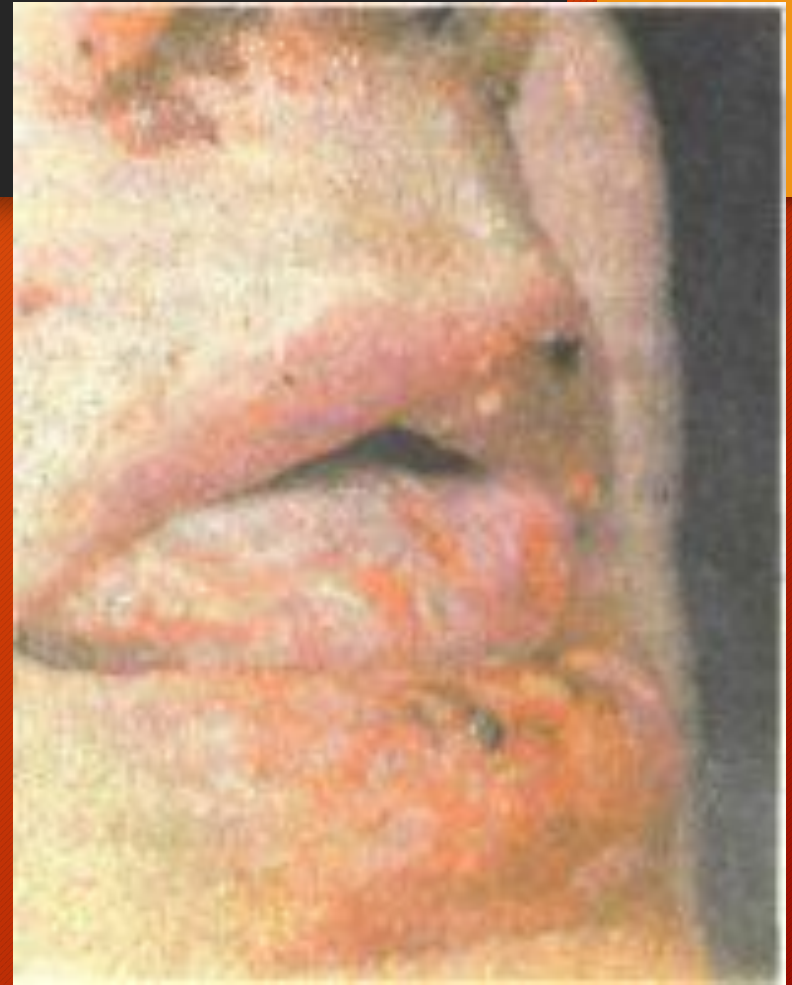КЛИНИЧЕСКАЯ КАРТИНА ВУЛЬГАРНАЯ ПУЗЫРЧАТКА

- Из 4 форм акантолической пузырчатки для врачей-стоматологов особый интерес представляет **вульгарная пузырчатка**, которая поражает полость рта наиболее часто (75% больных истинной пузырчаткой).



Вначале на месте поражения эпителий мутнеет, в центре очага возникает эрозия, быстро распространяющаяся по периферии. Если по такому помутневшему эпителию провести тампоном, то верхний слой его легко снимается, обнажая эрозивную поверхность. Эрозии при пузырчатке бывают различных размеров – от небольших ссадин до обширных поверхностей синевато-красного цвета, часто они “голые”, без налета, или покрыты довольно легко снимающимся фибринозным налетом. Высыпания появляются на неизменной слизистой оболочке

В других случаях пузыри бывают размером от 1–2 до 30 - 40 мм (от чечевичных зерен до голубиного яйца) имеют вначале прозрачное содержимое, в последующем могут принимать желтоватый и мутноватый оттенок. Покрышка пузырей вначале напряжена, затем становится дряблой, вскрытие пузыря происходит в результате разрыва покрывки или рассасывания экссудата (на кожных покровах при ссыхании пузырей образуются корки, на слизистой оболочке — плотные налеты).



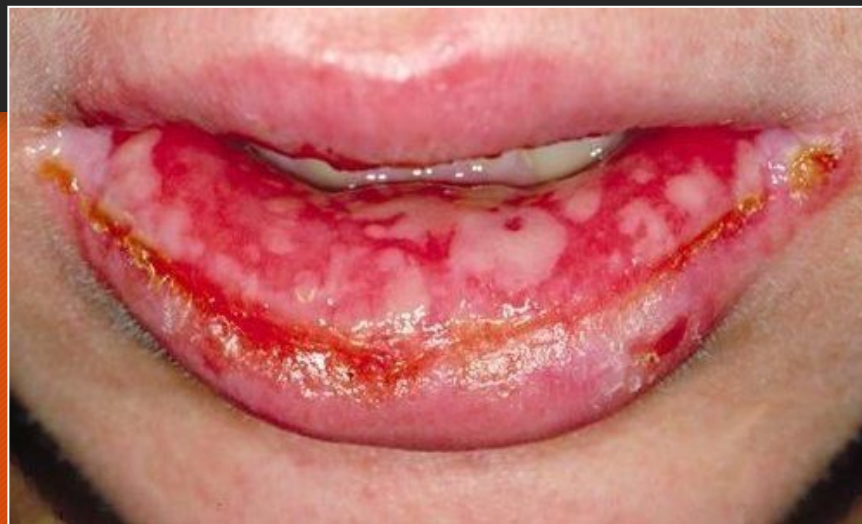ФАЗЫ ЗАБОЛЕВАНИЯ

Первая фаза заболевания характеризуется появлением на слизистой оболочке одиночных или множественных небольших пузырей, не сопровождающихся выраженными общереактивными явлениями. При их вскрытии образуются эрозии. *Симптом Никольского не всегда положительный.*

Вторая фаза характеризуется развитием больших пузырей, при вскрытии которых остаются эрозии. Они часто сливаются, образуя ярко-красную эрозивную поверхность. Эрозии легко кровоточат при приеме пищи или при дотрагивании инструментом. Язык отечен, отмечаются отпечатки зубов. *Симптом Никольского положительный.* Отмечается гиперсаливация, резкая болезненность эрозий. При локализации на слизистой оболочке и красной кайме губ эрозии быстро покрываются желтовато-бурыми или кровянистыми корками. Отмечается неприятный запах изо рта. Тяжелое общее состояние иногда приводило раньше к кахексии и смертельному исходу.

Третья фаза — преимущественная эпителизация — характеризуется стиханием острых явлений. Эрозии заживают, новые пузыри образуются реже. Симптом Никольского в очагах поражения определяется с трудом. Субъективные ощущения сопровождаются небольшим жжением, либо покалыванием, либо парестезиями, которые нередко являются предвестниками заболевания.

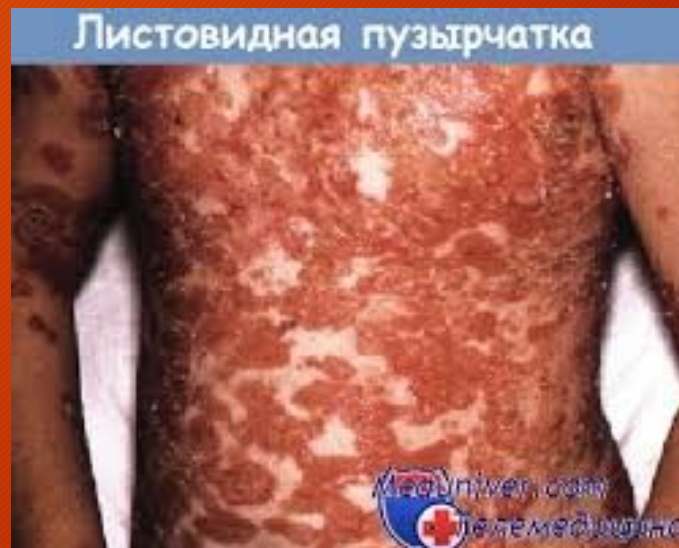КЛИНИЧЕСКАЯ КАРТИНА ВЕГЕТИРУЮЩАЯ ПУЗЫРЧАТКА



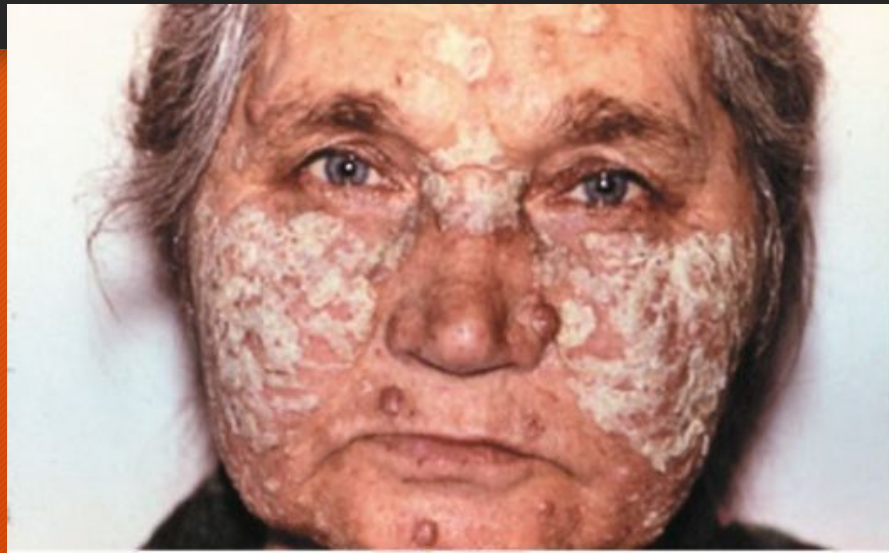- Встречается значительно реже. Начальным признаком нередко является поражение слизистой оболочки полости рта, локализующееся на щеках, языке, нёбе и углах рта. Характерно образование ярко-красных мягких вегетаций на фоне эрозивной поверхности после вскрытия пузырей. Обычно в процесс включаются и прилегающие к полости рта участки кожи, где вегетации покрыты рыхлыми грязно-бурыми корками. В углах рта образуются болезненные кровоточащие трещины. На нормальной или слегка гиперемированной коже появляются пузыри. Они мельче, чем при вульгарной пузырчатке, имеют более тонкую покрывку, располагаются в эпидермисе более поверхностно.

КЛИНИЧЕСКАЯ КАРТИНА ЛИСТОВИДНАЯ ПУЗЫРЧАТКА

- Встречается редко, отличается внезапным началом при общем хорошем самочувствии больного. Пузыри возникают на коже волосистой части головы и туловища, могут долгое время носить локализованный характер, однако возможна и быстрая генерализация процесса с поражением других участков кожи. Пузыри располагаются в поверхностных слоях эпителия, поэтому при вскрытии пузырей экссудат ссыхается в тонкие корочки, напоминающие листы слоеного теста. Обычно пузыри сливаются друг с другом и образуют при вскрытии большие эрозивные поверхности, аналогичные ожоговым.



КЛИНИЧЕСКАЯ КАРТИНА СЕБОРЕЙНАЯ ПУЗЫРЧАТКА

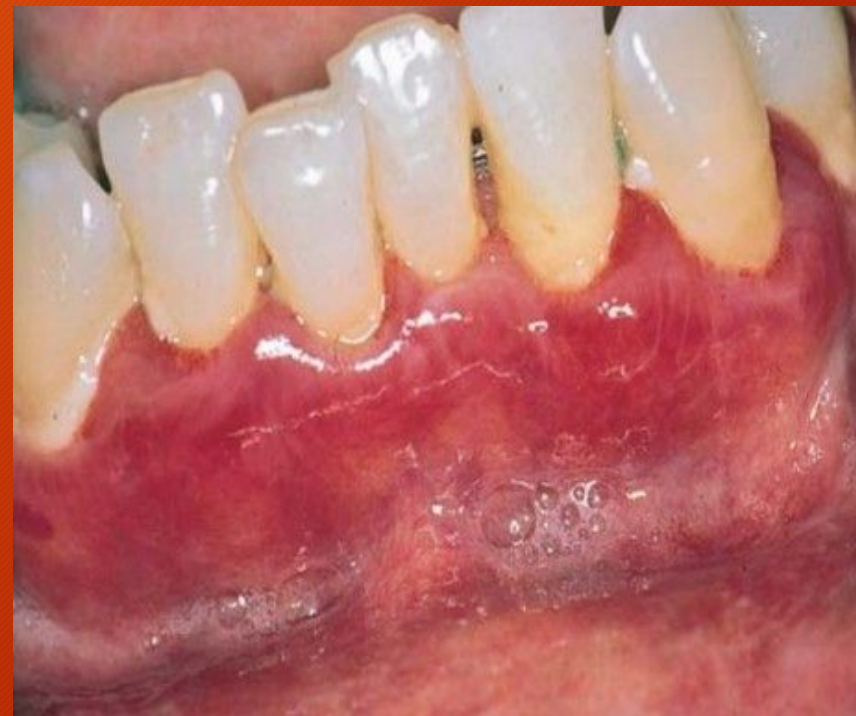

- Эритематозные очаги поражения на фоне жирной себореи образуют тонкие желтоватые корочки, легко отторгающиеся без последующего образования атрофических участков. При распространении процесса на кожных покровах отмечается разлитая гиперемия, шелушение. Описаны случаи первичной локализации пузырей на слизистой оболочке полости рта.

КЛИНИЧЕСКАЯ КАРТИНА

Неакантолитическая пузырьчатка

Доброкачественная неакантолитическая пузырьчатка только полости рта не сопровождается нарушением общего состояния организма больного. На слизистой оболочке появляются мелкие напряженные пузыри с прозрачным либо геморрагическим содержимым, при вскрытии которых образуются малоболезненные и быстроэпителизирующиеся эрозии. **Симптом Никольского отрицательный.** В период эпителизации эрозий отсутствуют рубцы, спайки, атрофии. Пузыри обычно образуются на фиксированных участках.



ДИАГНОСТИКА

- Важным диагностическим признаком вульгарной пузырчатки является *положительный симптом Никольского*.
- Диагноз “пузырчатка” необходимо подтверждать цитологическими исследованиями — обнаружением клеток Тцанка.
- Также применяют иммунофлюоресцентный метод, который позволяет обнаружить в сыворотке крови больных пузырчаткой антитела к межклеточному веществу шиповидного слоя эпидермиса (при непрямой РИФ) типа IgG и отложения IgG в области межклеточного вещества и оболочки клеток шиповидного слоя (при прямой РИФ).

ЛЕЧЕНИЕ

Лечение
пузырчатки —
комплексное.

Пузырчатку в настоящее время лечат *кортикостероидами и цитостатиками*. Применяются преднизолон, триамцинолон и дексаметазон. Лечение пузырьчатки можно начинать любым из перечисленных препаратов, в дальнейшем препараты можно менять, но замену следует производить в эквивалентных дозах.

МЕСТНОЕ ЛЕЧЕНИЕ

Местное лечение не имеет решающего значения при пузырчатке. Оно предусматривает:

1) санацию полости рта;

2) рациональное протезирование драгоценными металлами или бесцветной пластмассой;

3) ванночки из анестетиков перед приемом пищи, дезинфицирующие и дезодорирующие полоскания после приема пищи (пиромекаин, лидокаин, тримекаин);

4) аппликации с кортикостероидными мазями (преднизолоновая, гидрокортизоновая) 3—4 раза в день на 15—20 минут в чередовании с метилурациловой мазью.