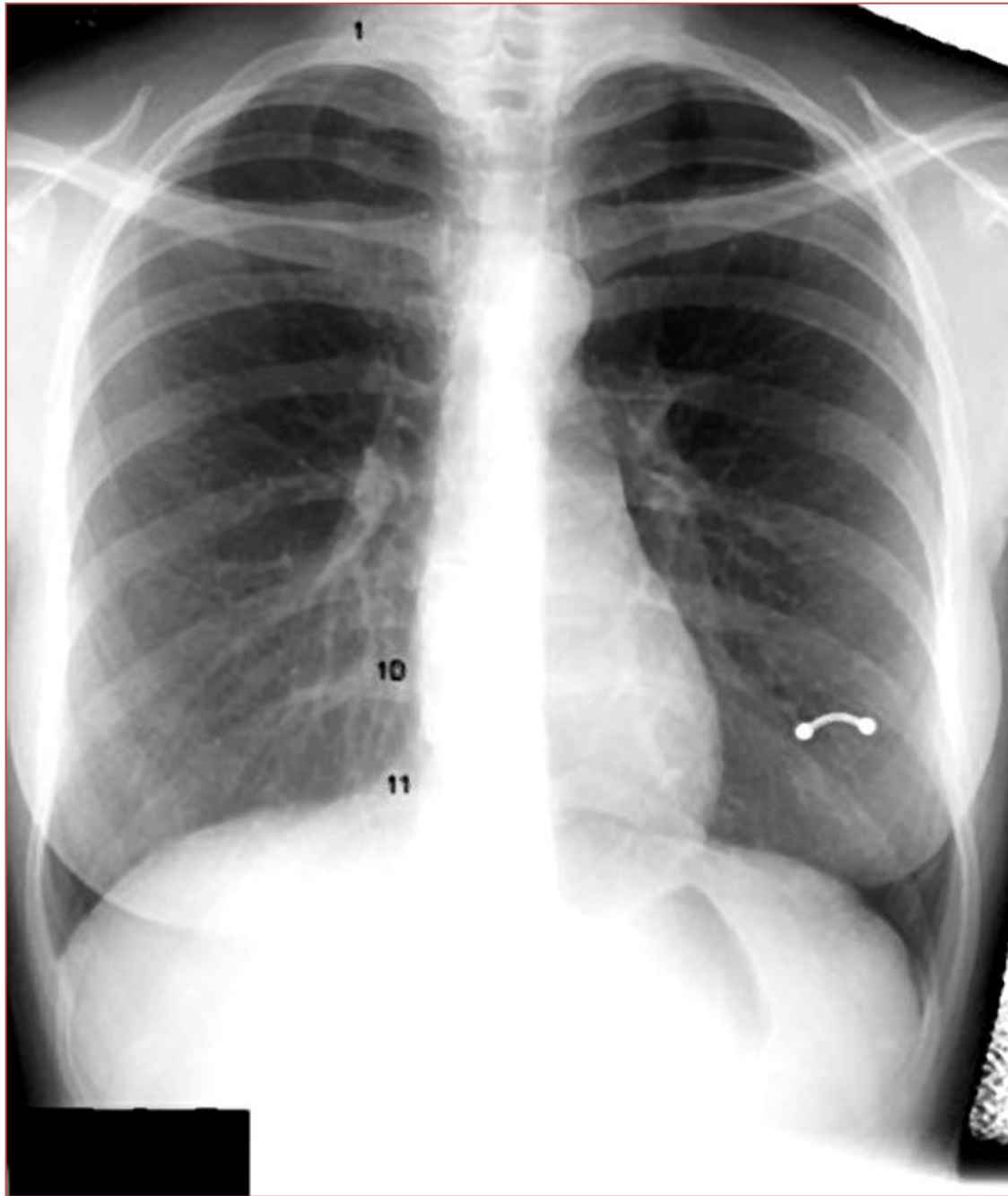


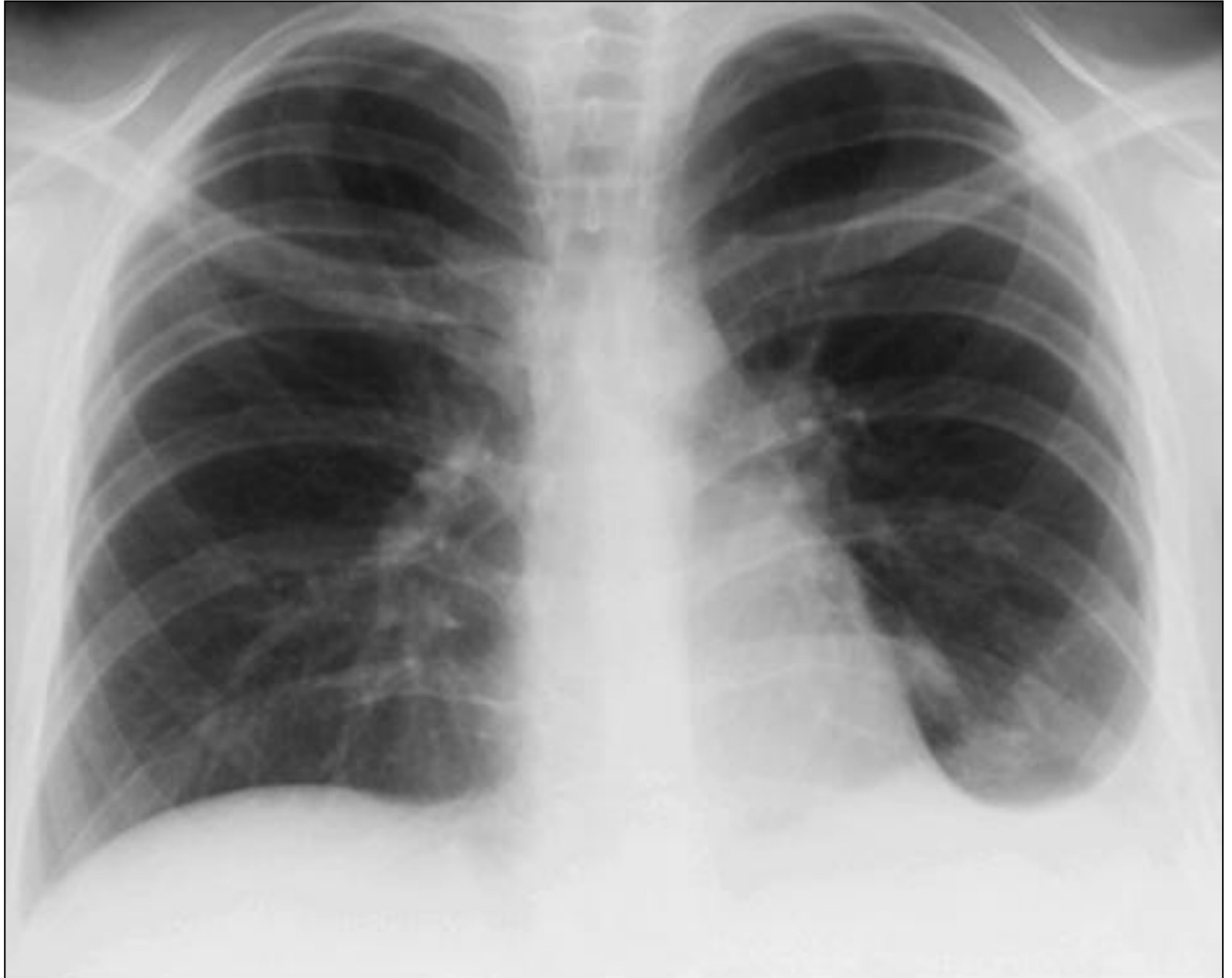Лучевое исследование лёгких, плевры

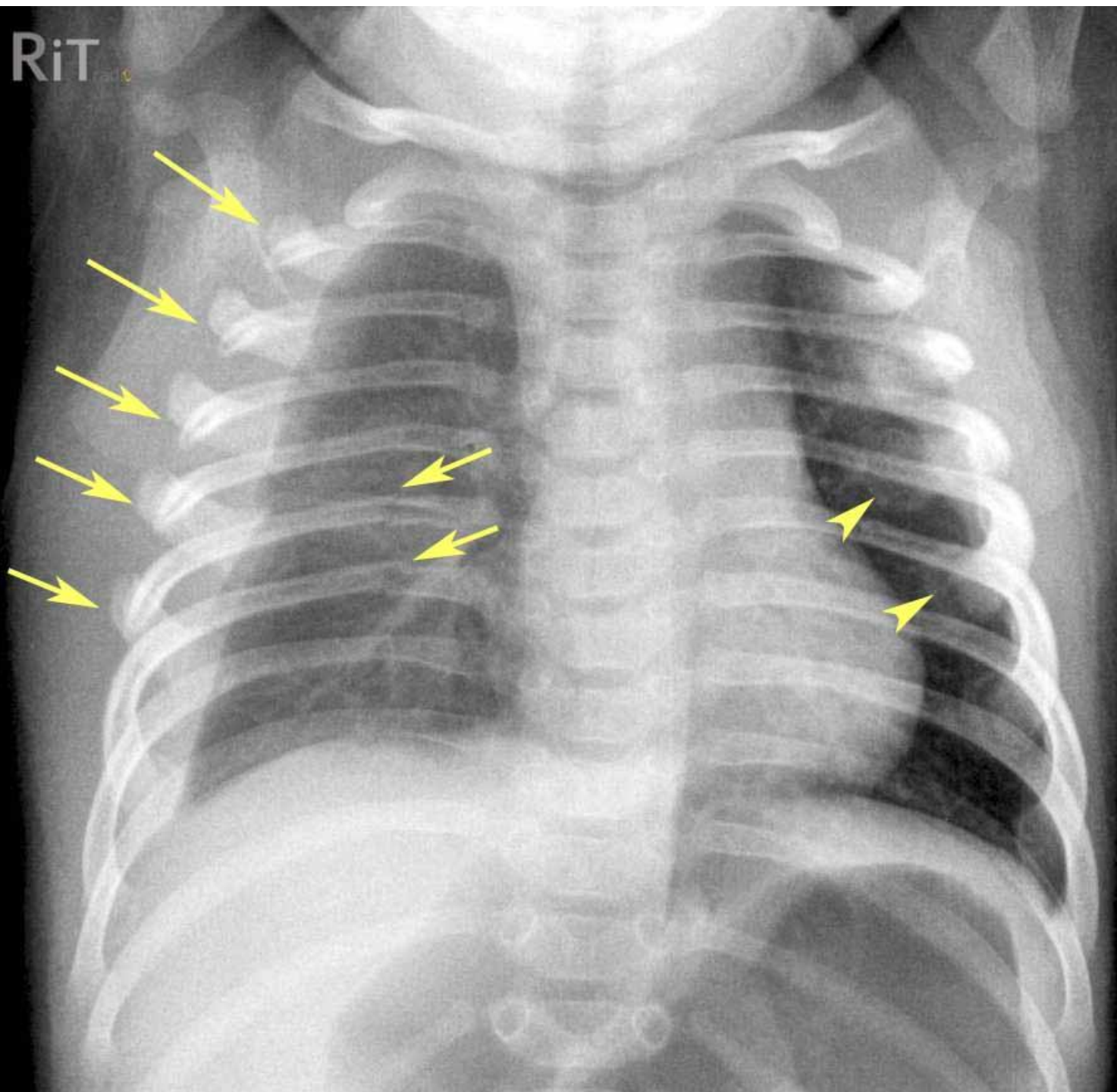
Негативное изображение

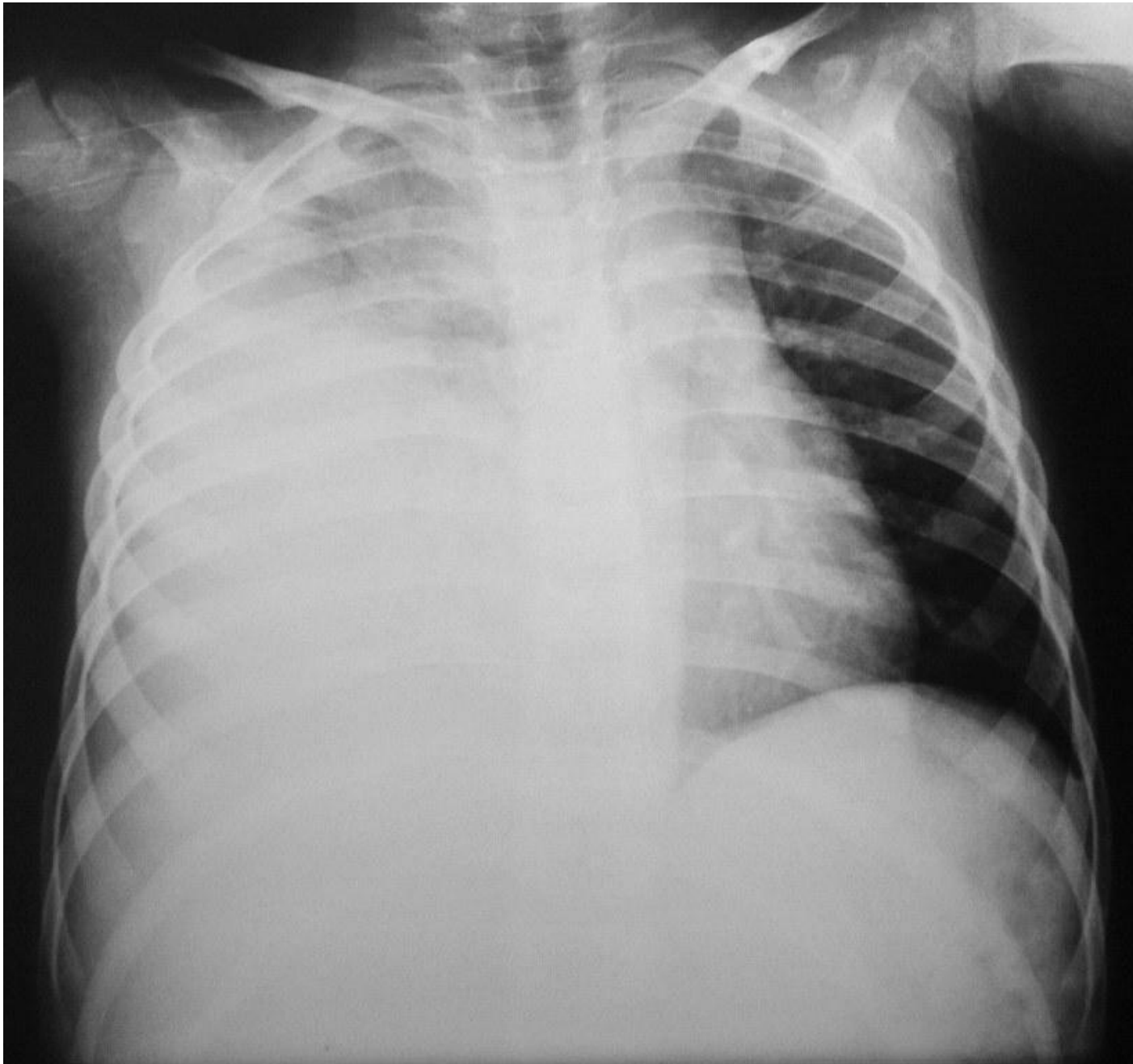
- Затенение – светлое
- Просветление - тёмное



Гидроторакс

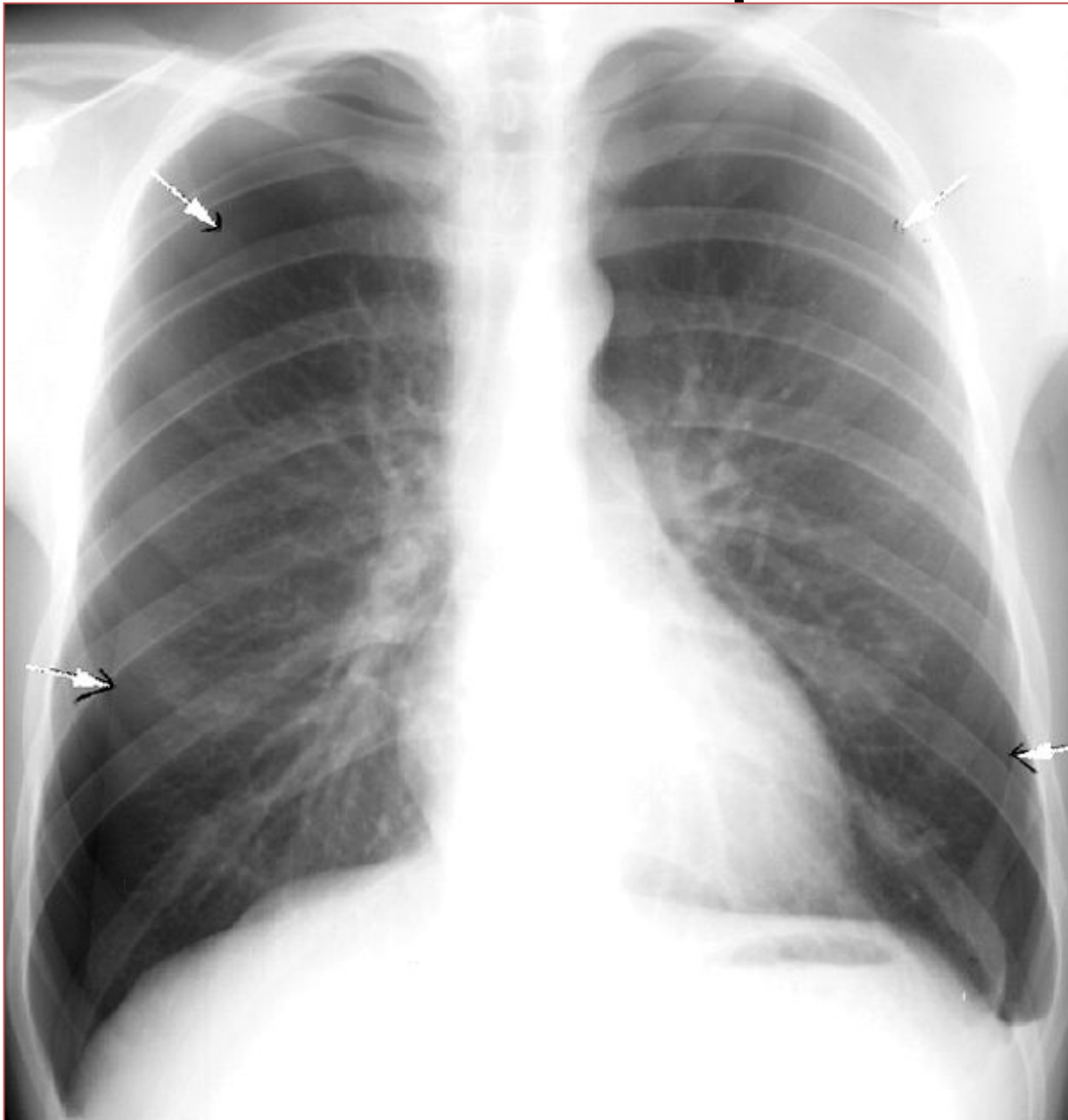


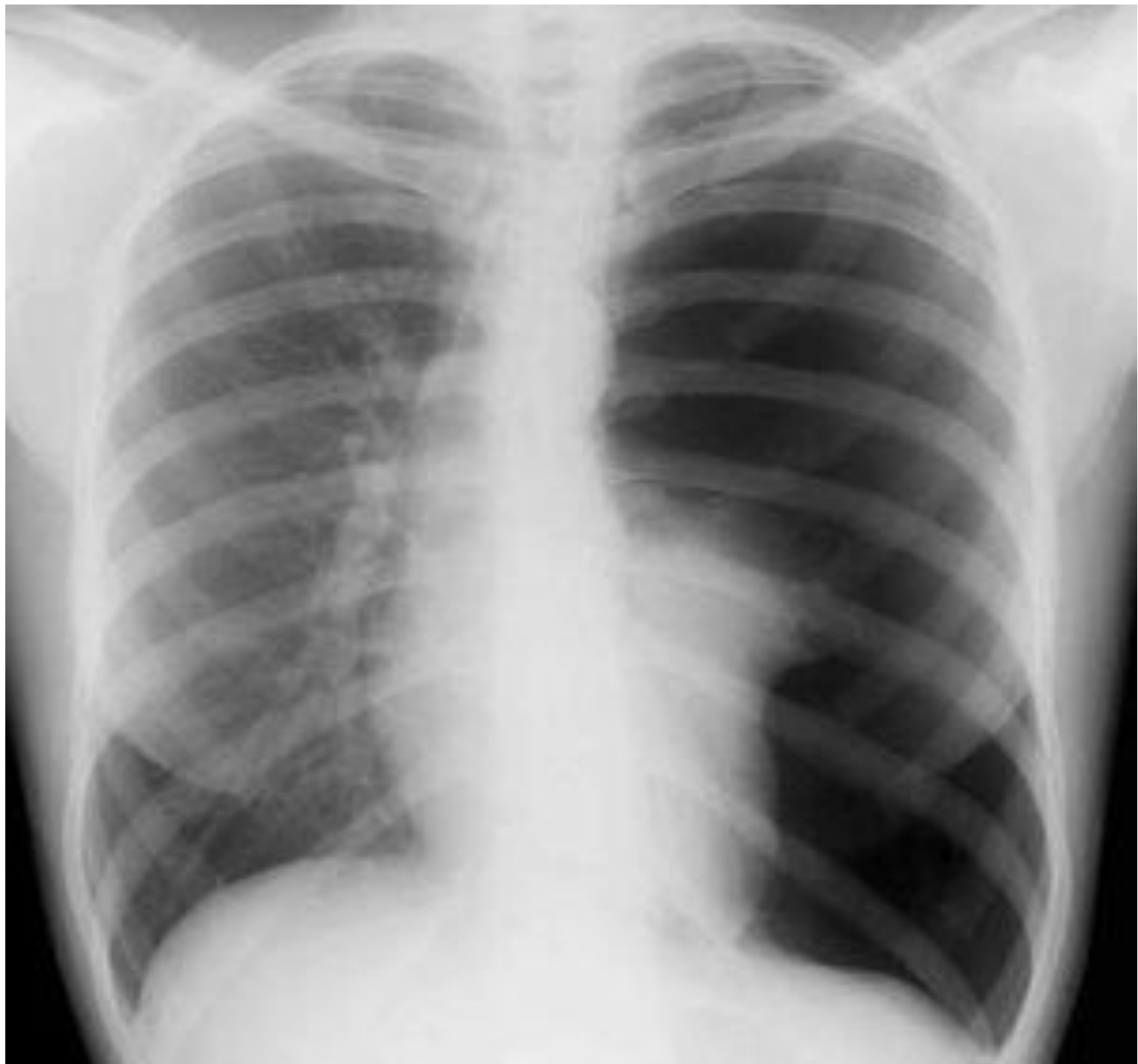


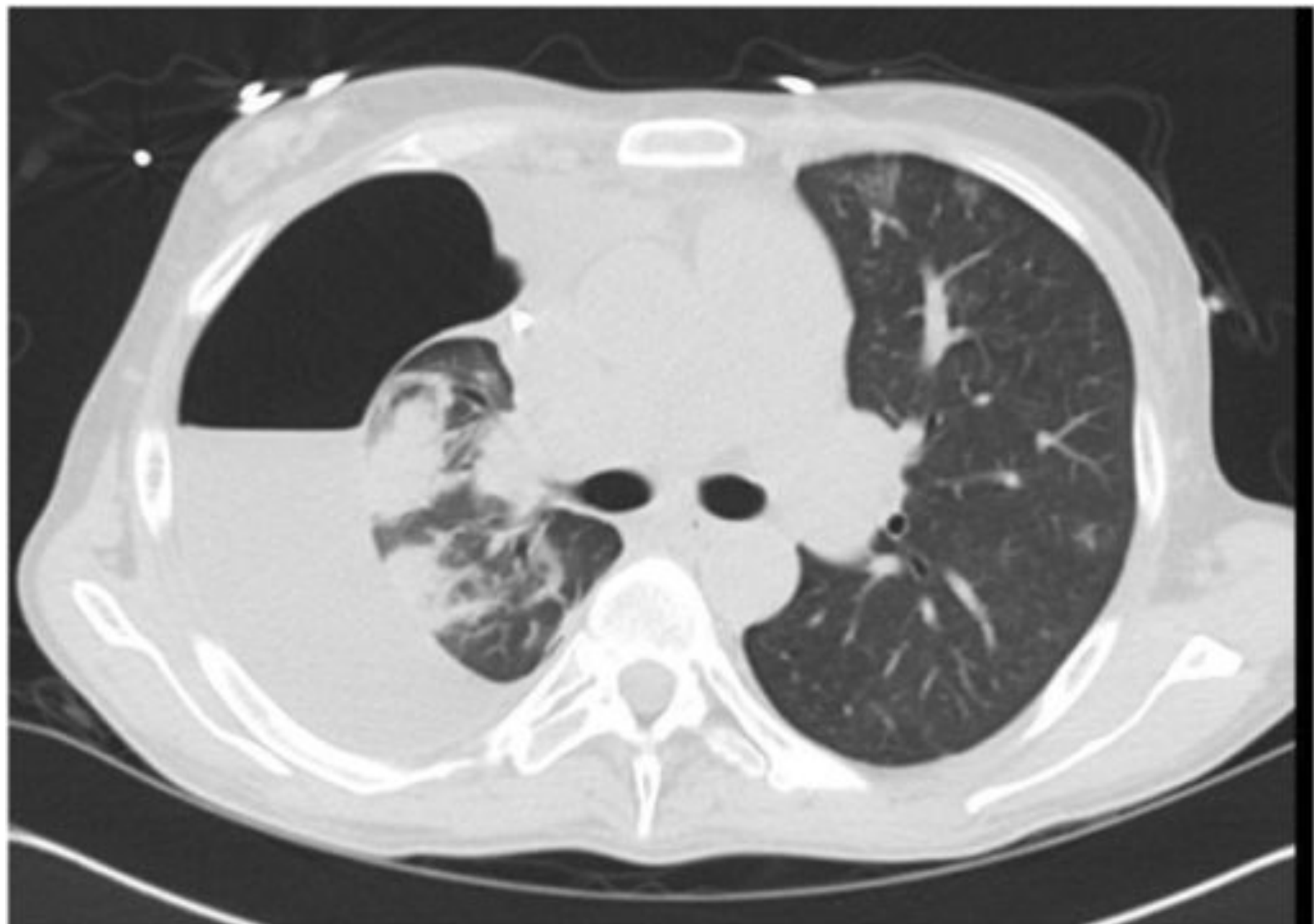
Пневмоторакс	Гидроторакс	Ателектаз
просветление	затенение	затенение
гомогенное	гомогенное	гомогенное
Смещение средостения в противоположную сторону или без смещения (если не напряженный)	Смещение средостения в противоположную сторону Или без смещения (при малом объёме)	Смещение средостения в сторону поражения Смещение диафрагмы вверх (если видна диафрагма)

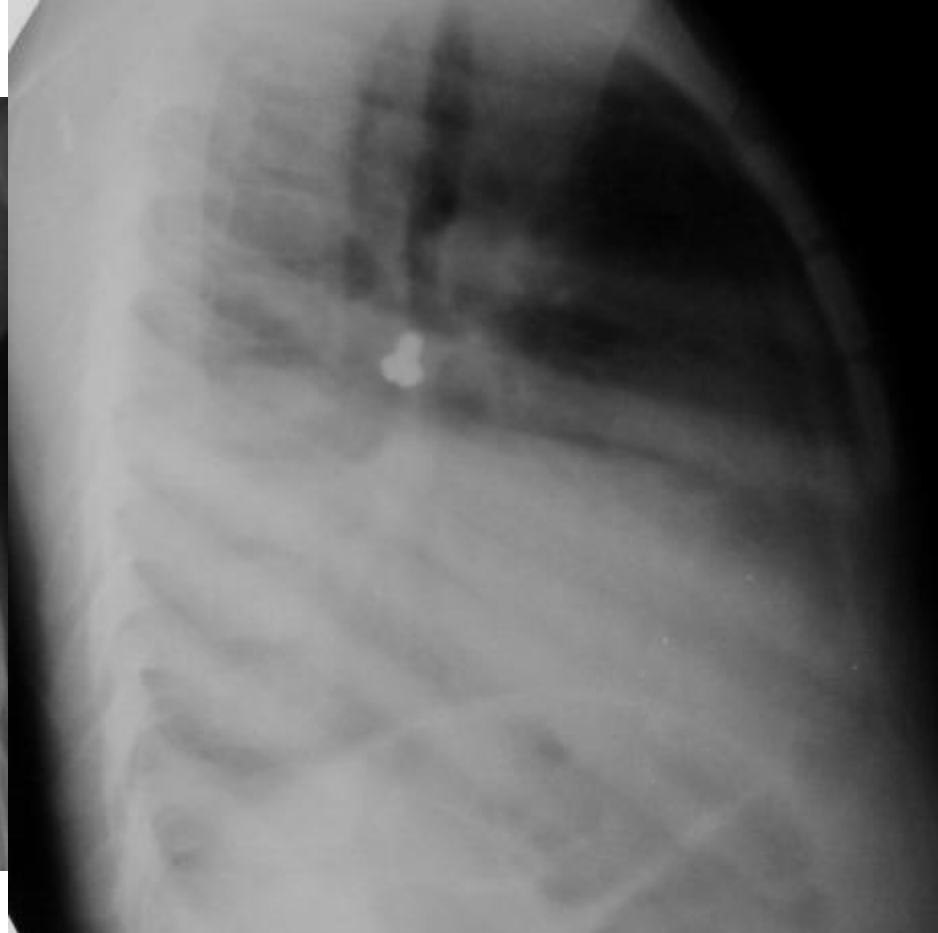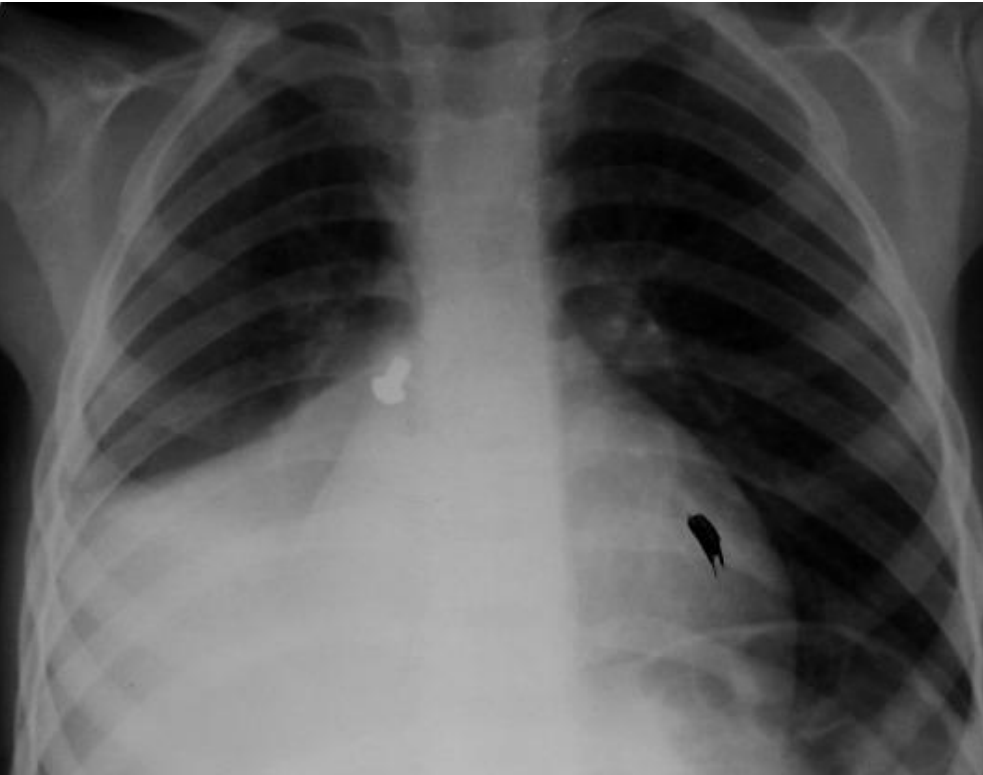
Пневмоторакс

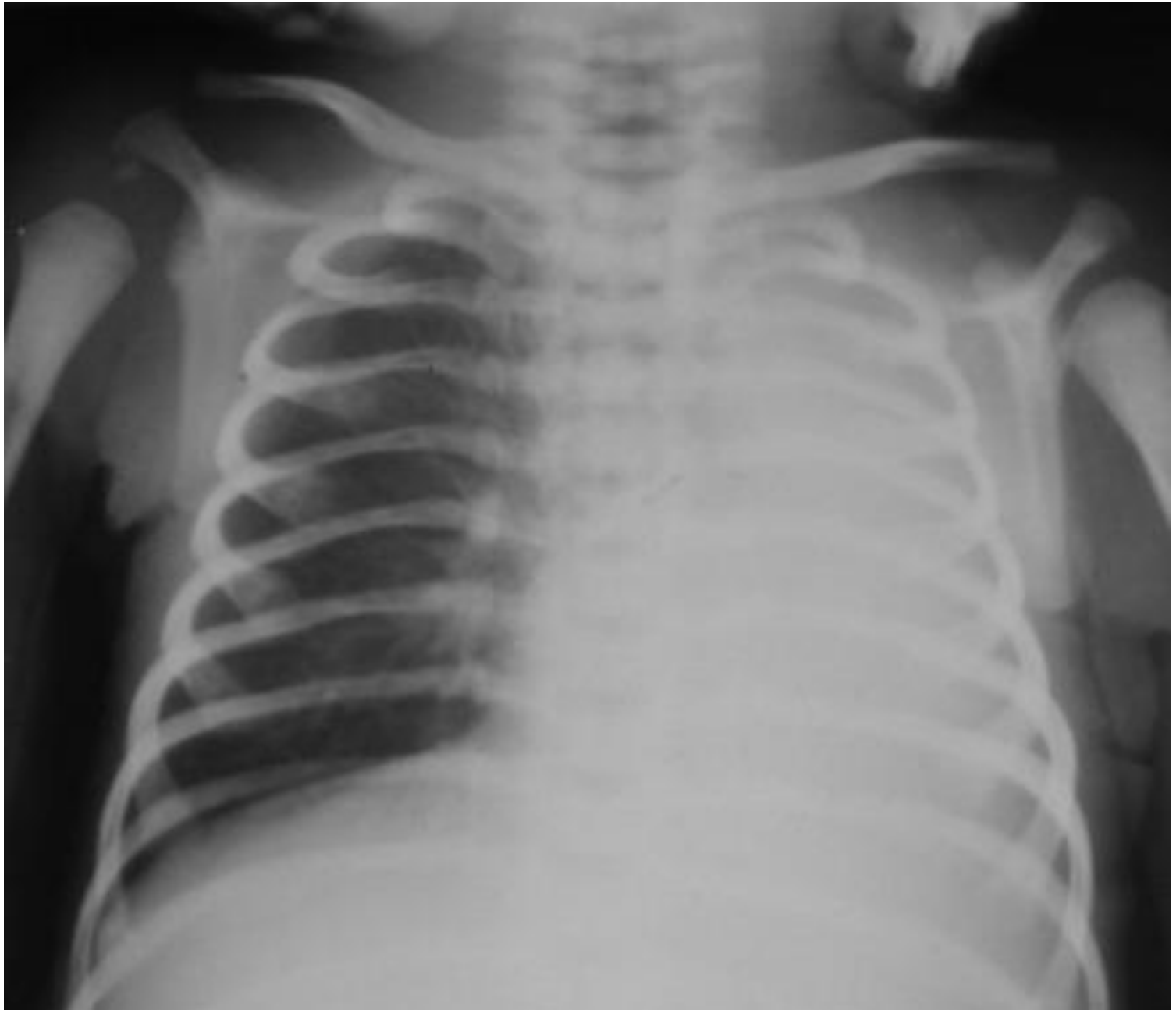

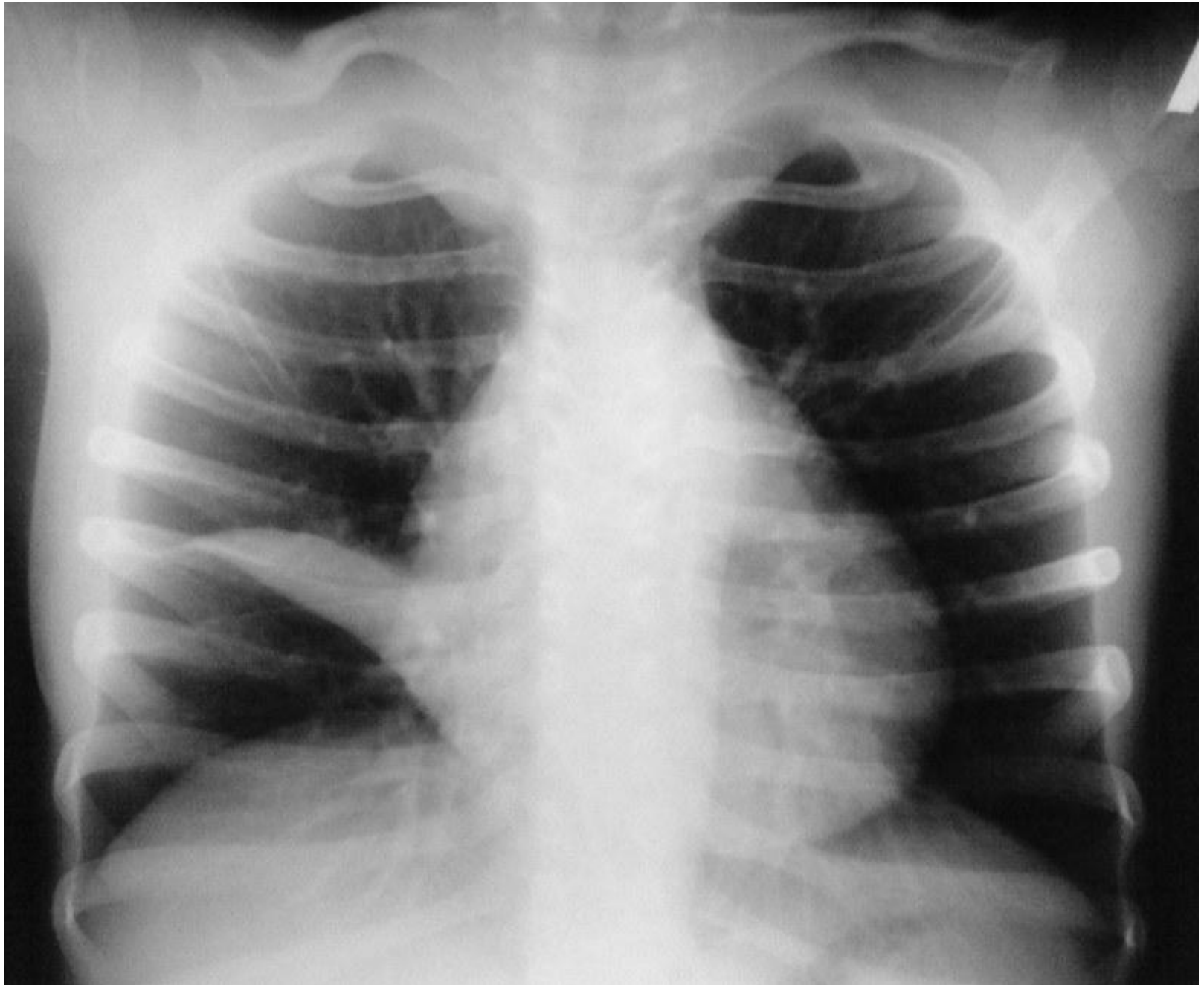


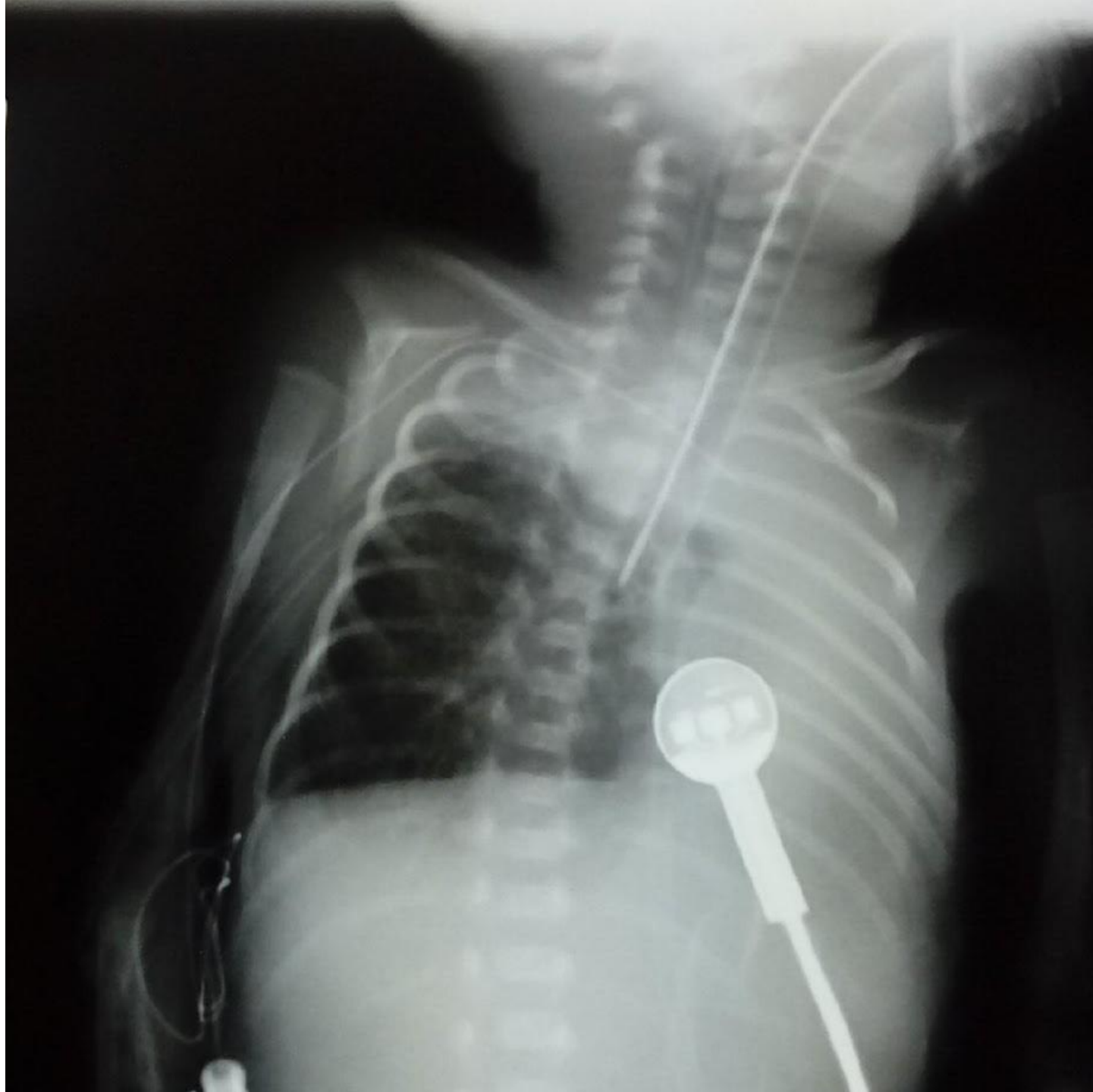


Ателектаз

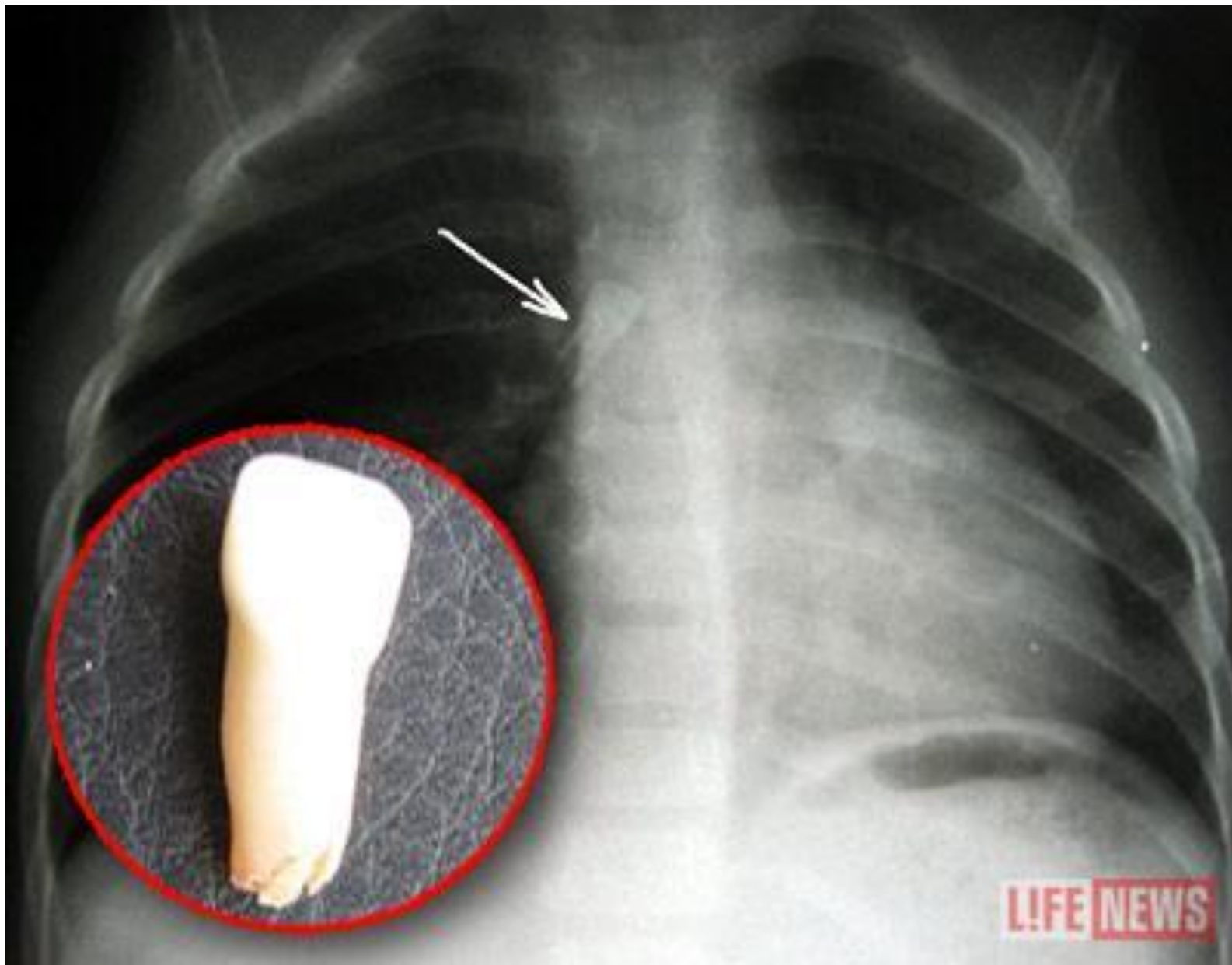


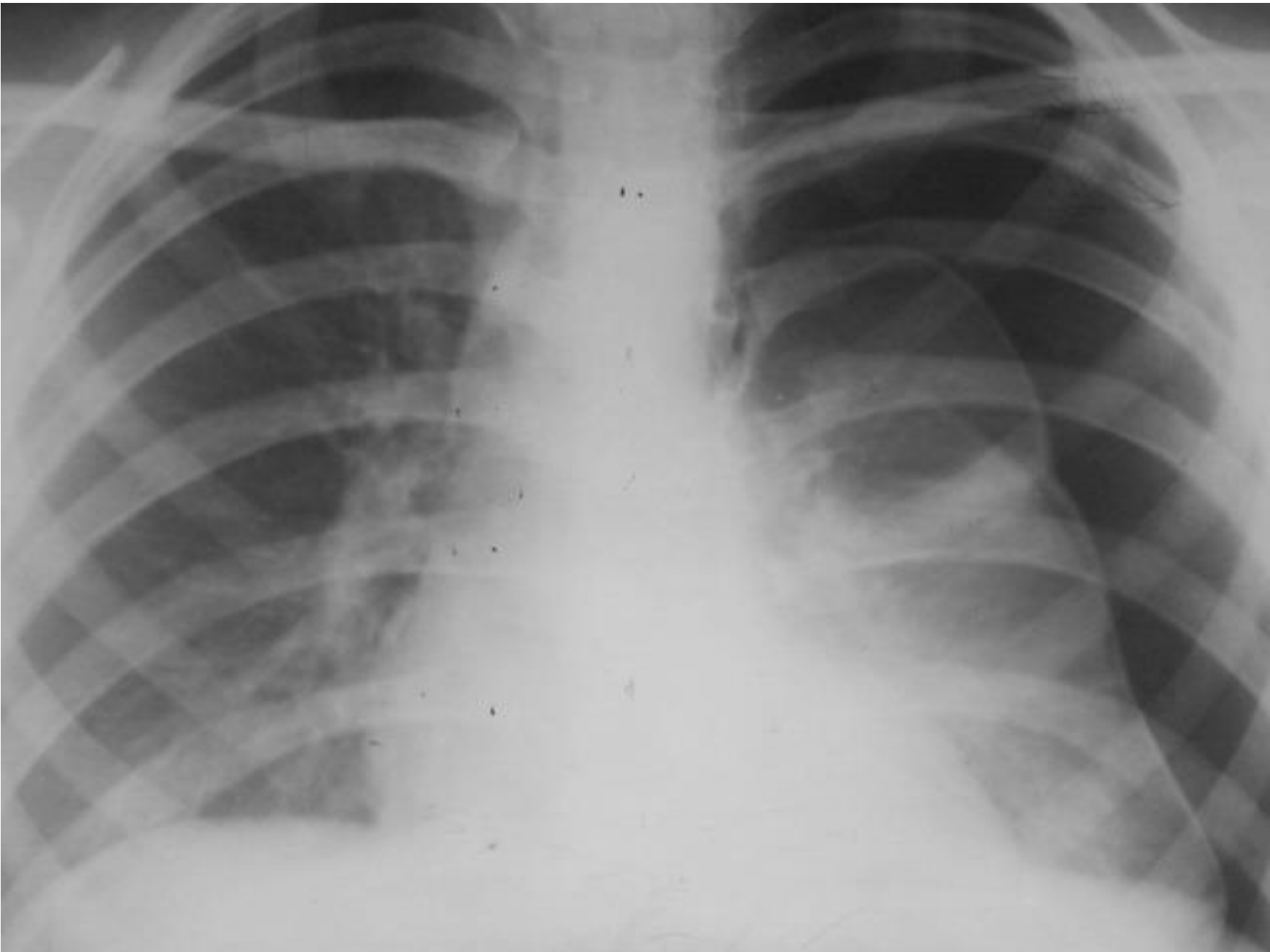


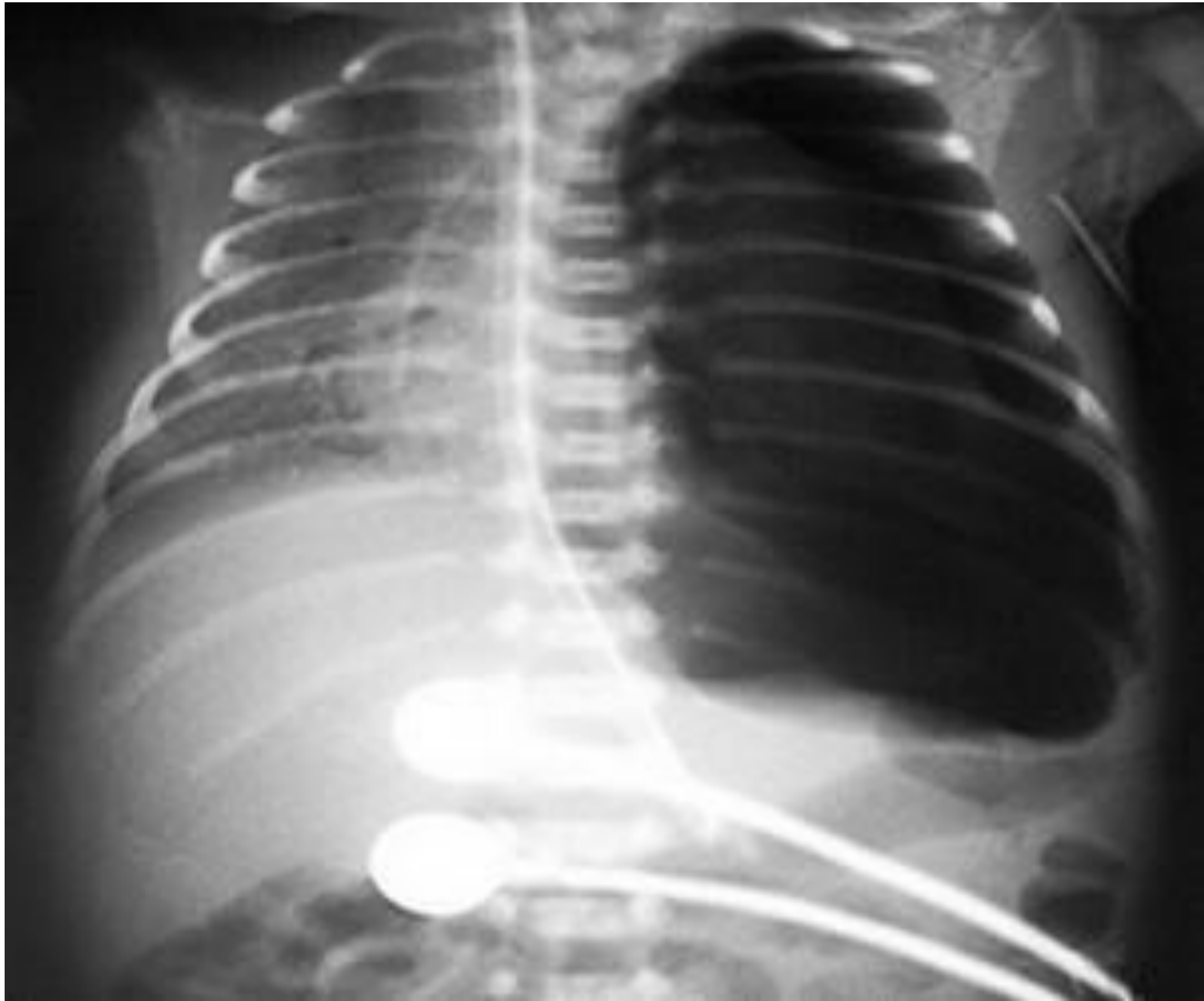

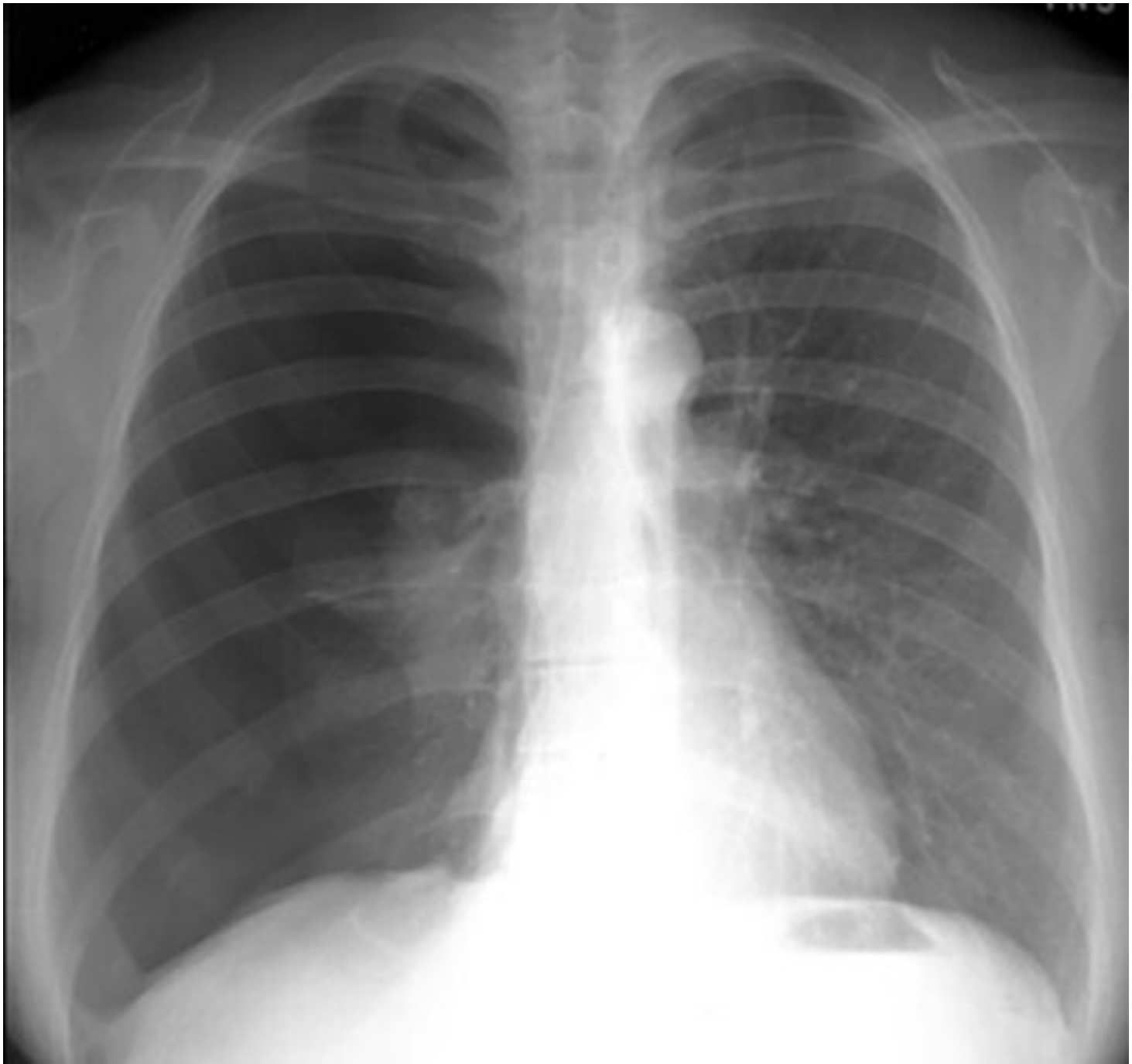


Эмфизема

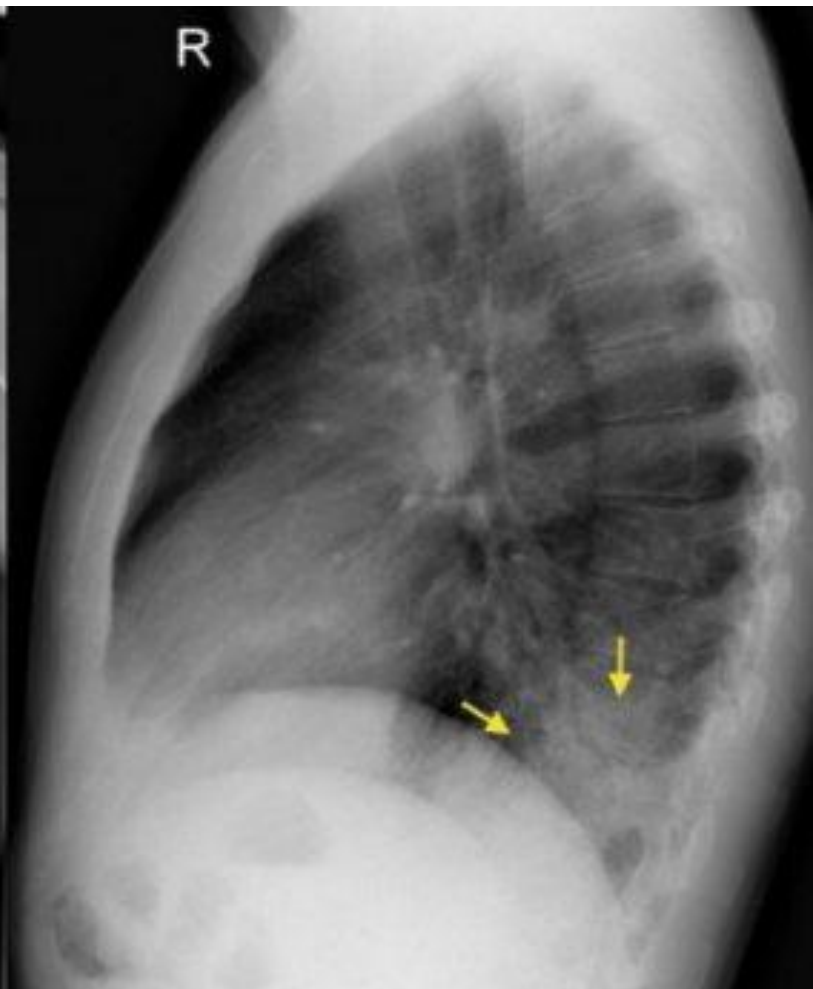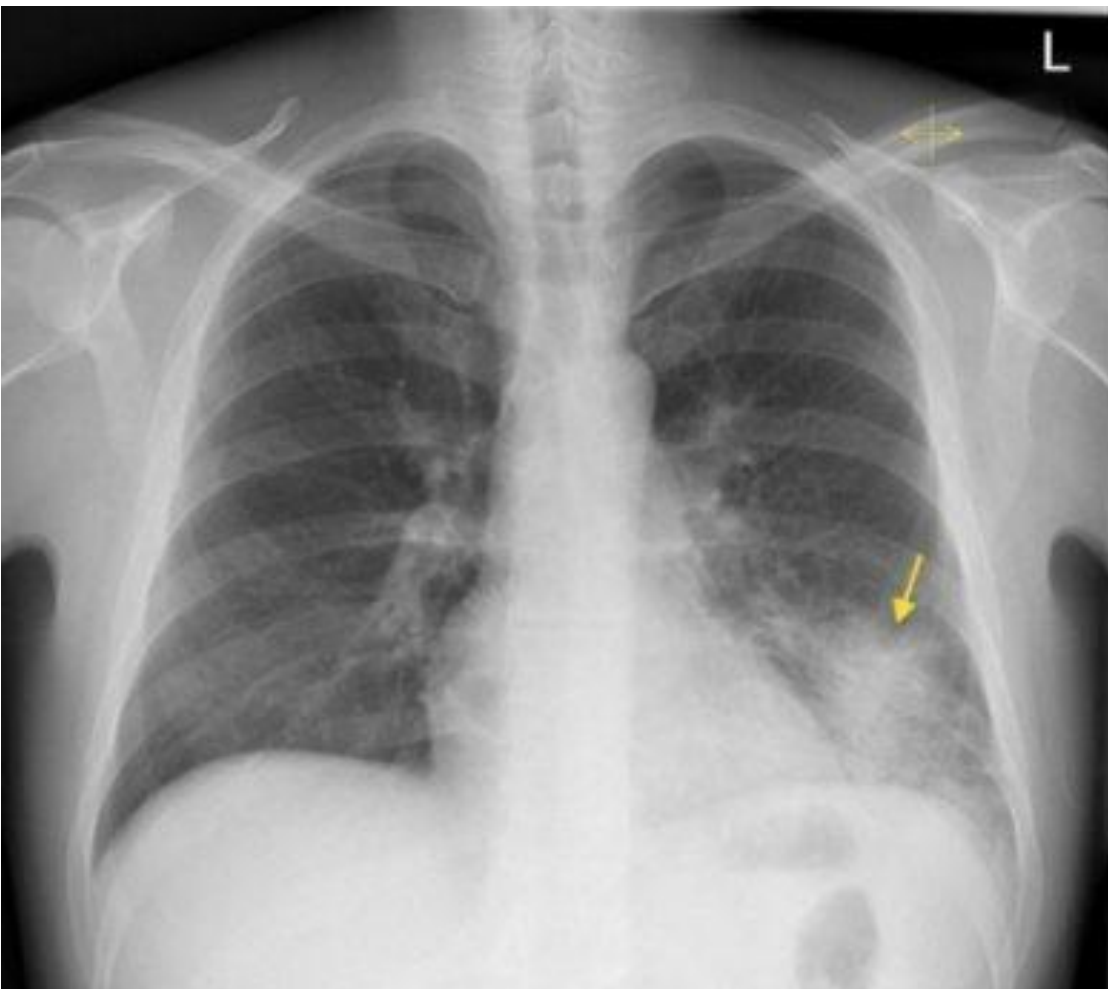


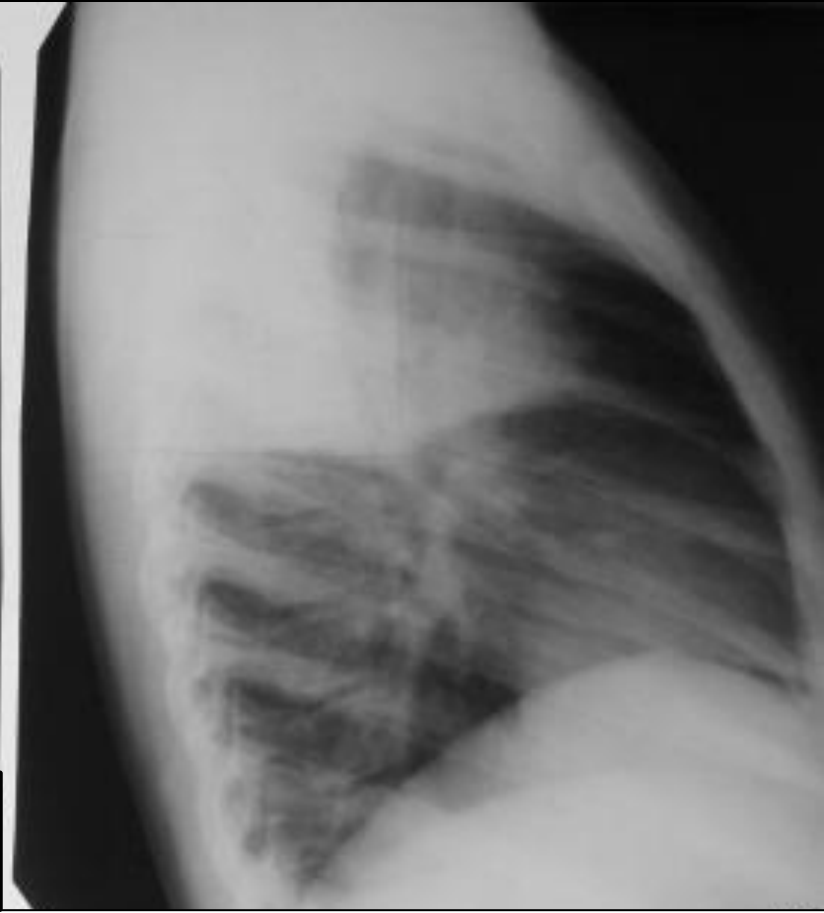
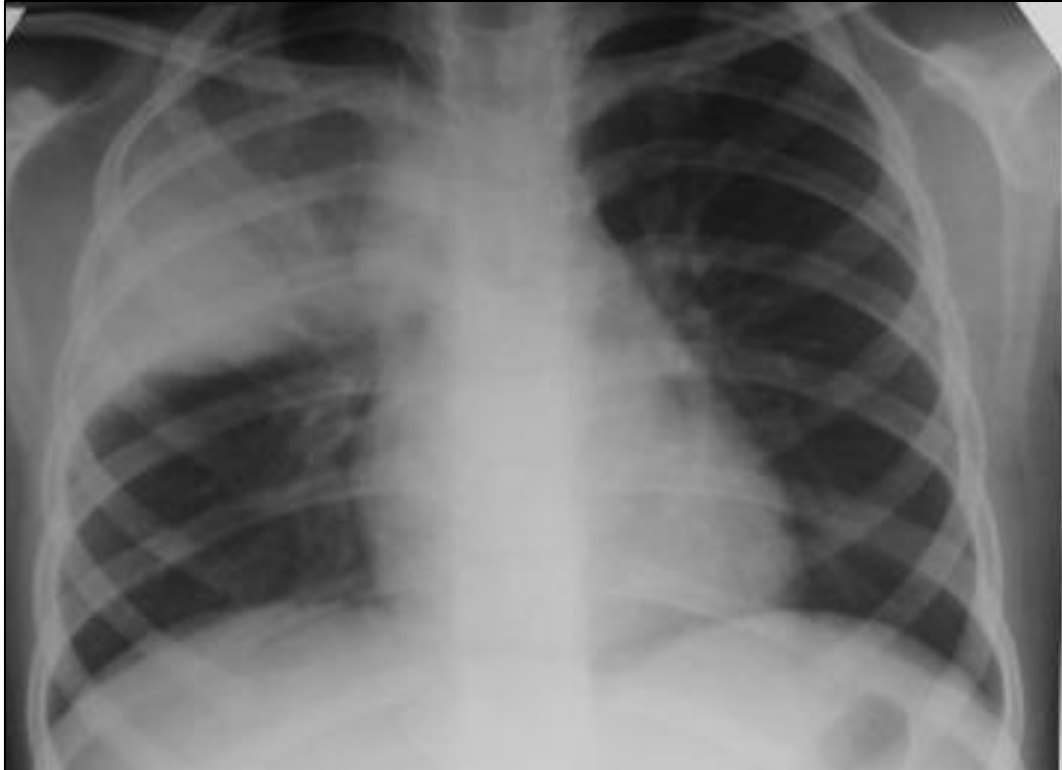



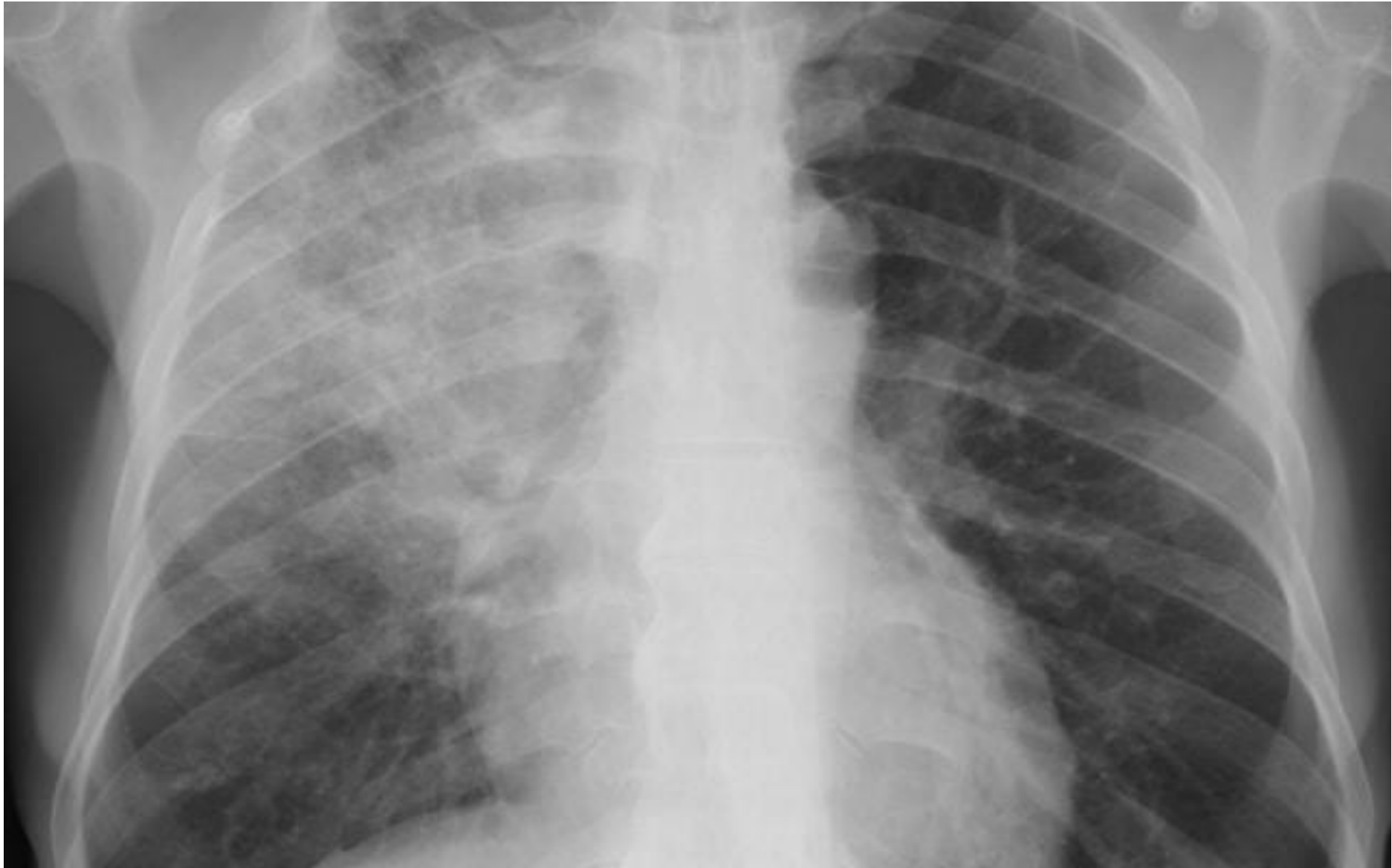


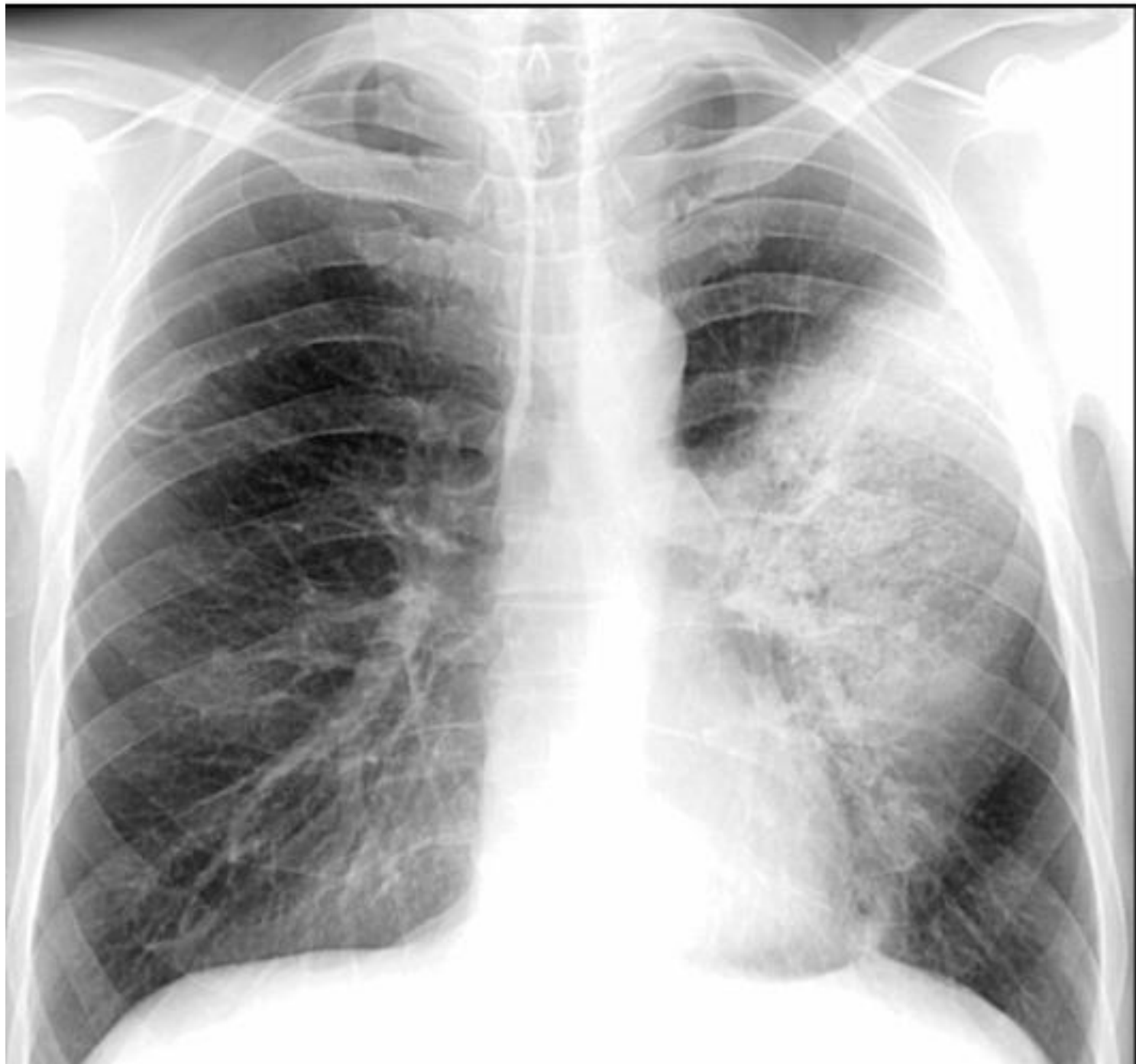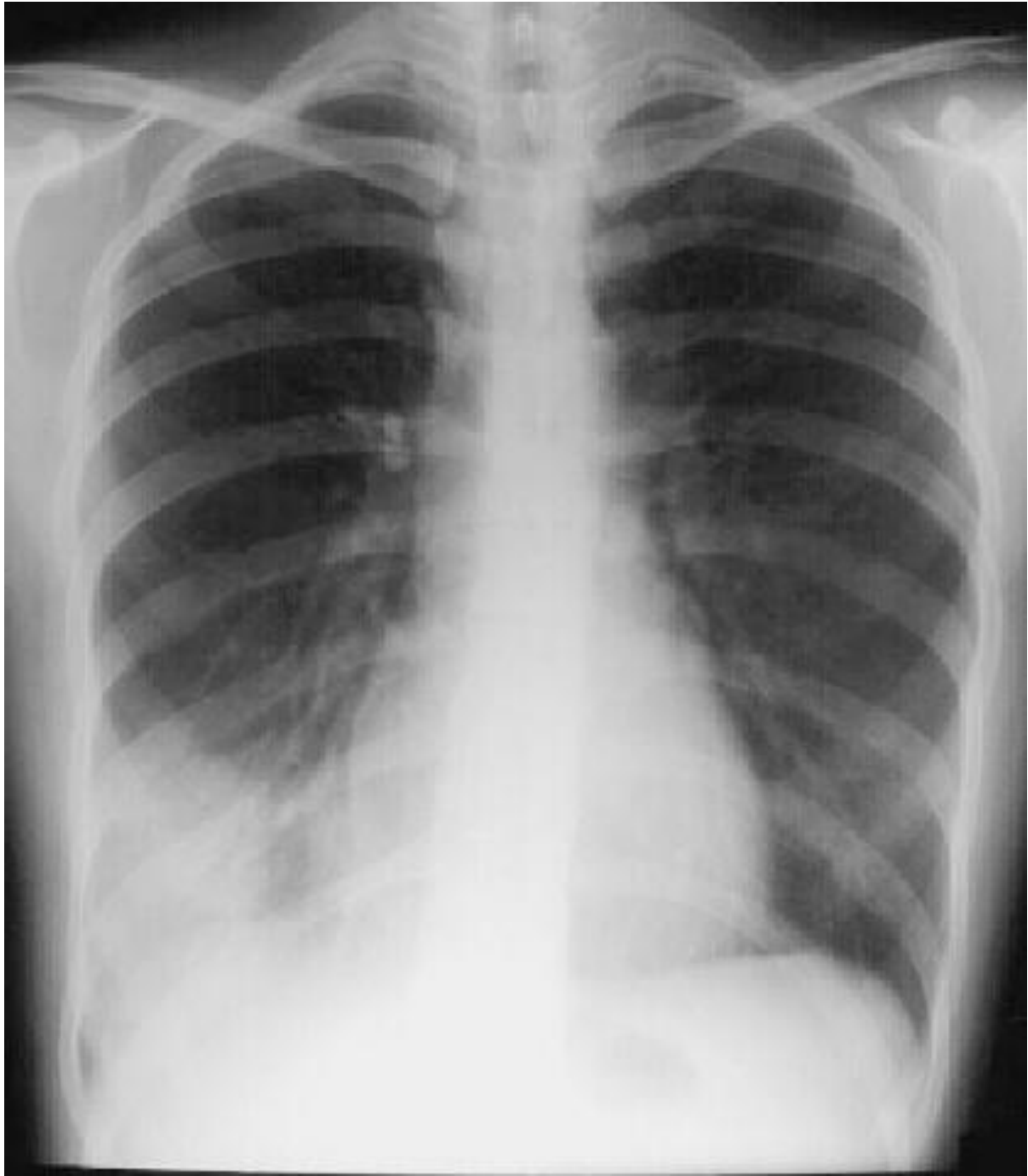
Пневмония

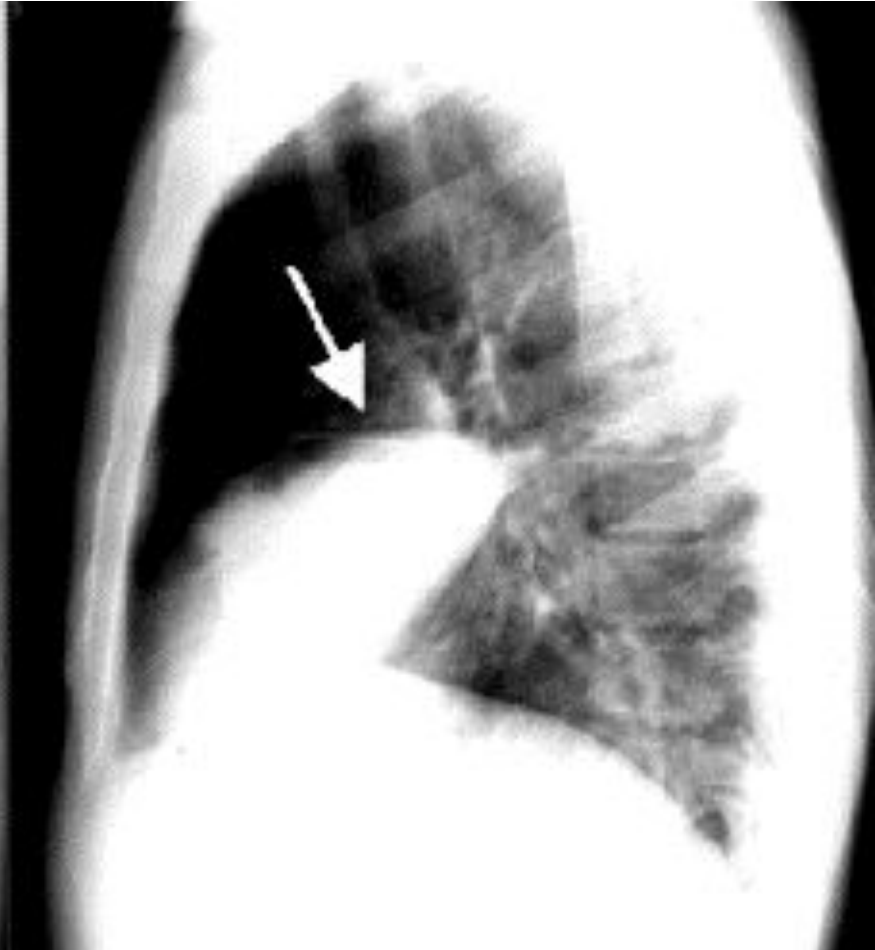
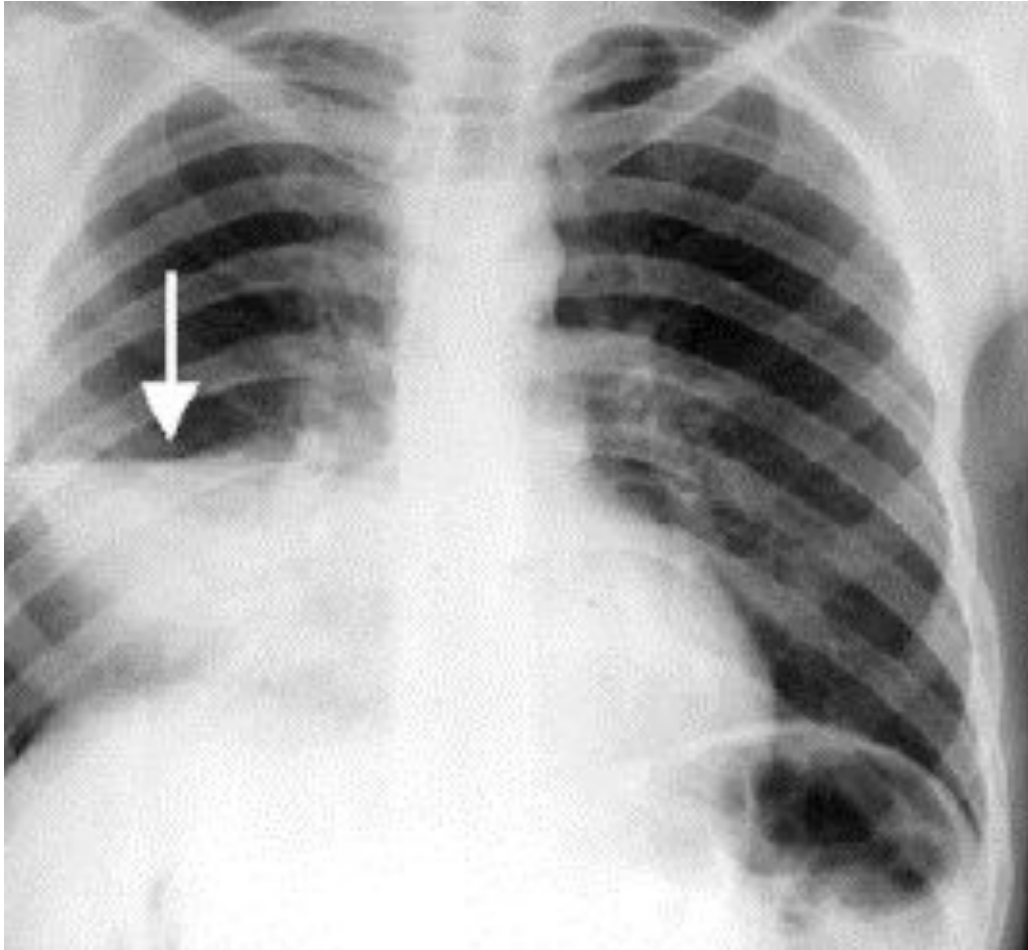


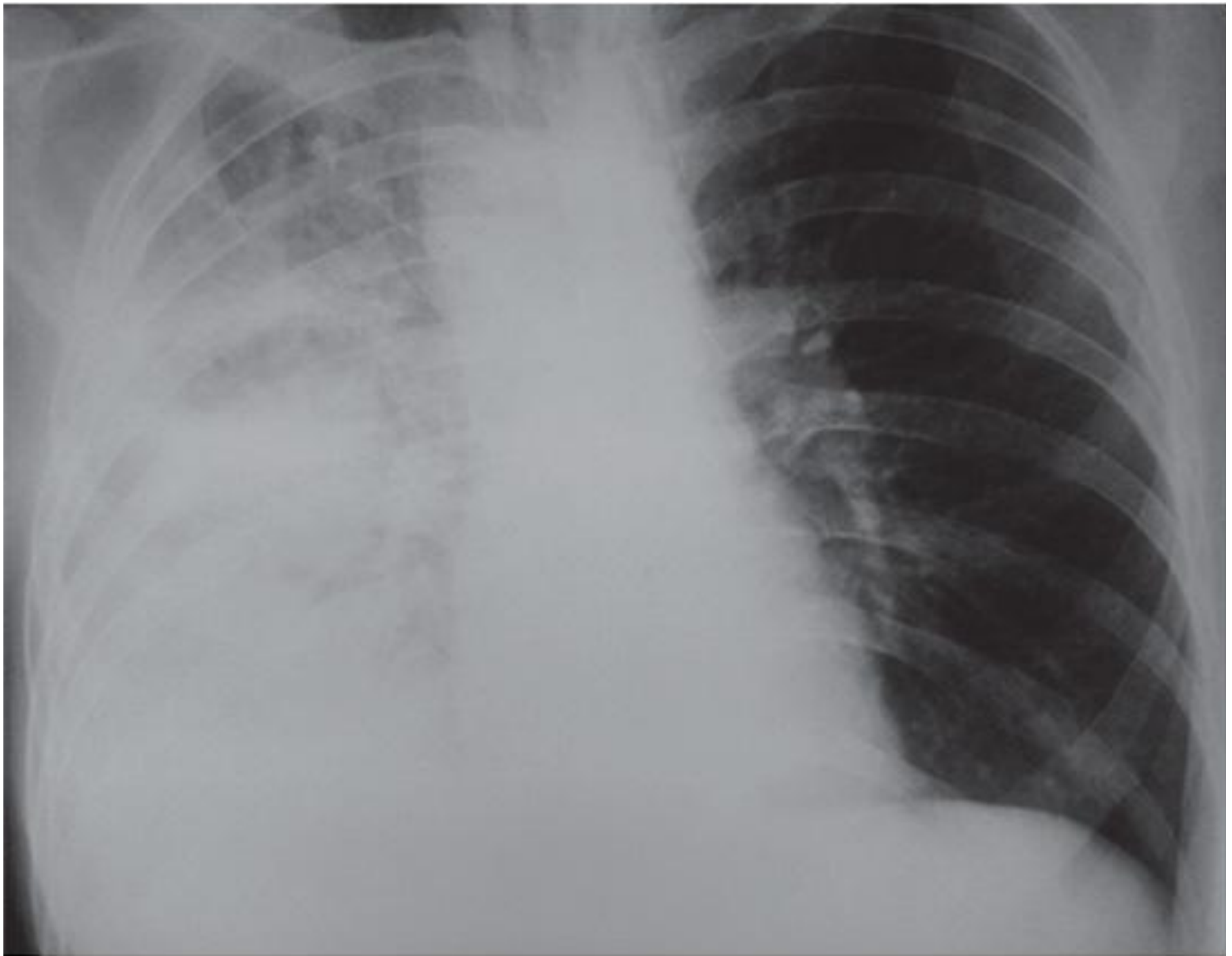












X:
Se: 1001/2
m: 1001/1
CHEST

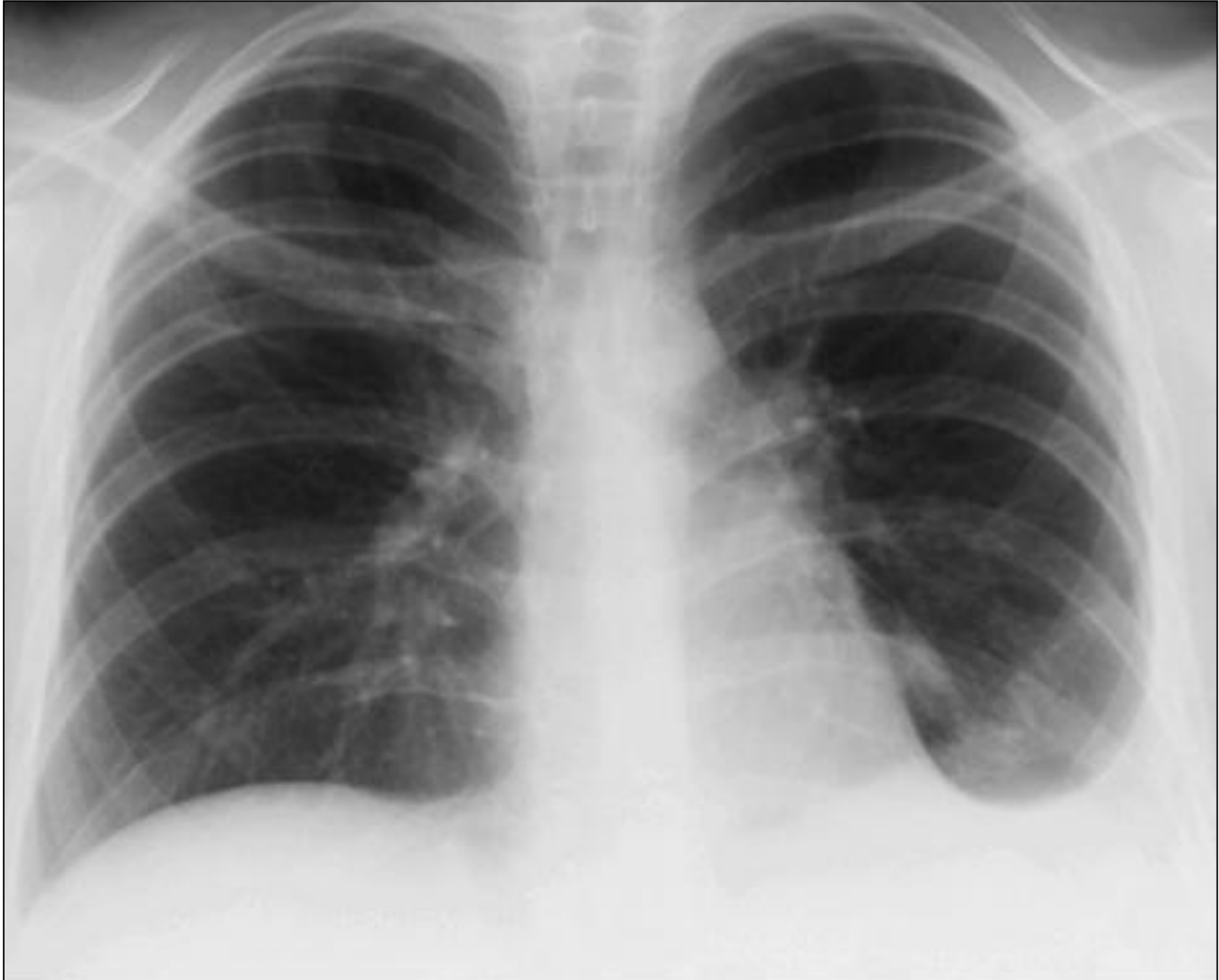Янв 04 2002 M 2552
L
Acq Tm: 00:05:18.3

Mag: 0.6x

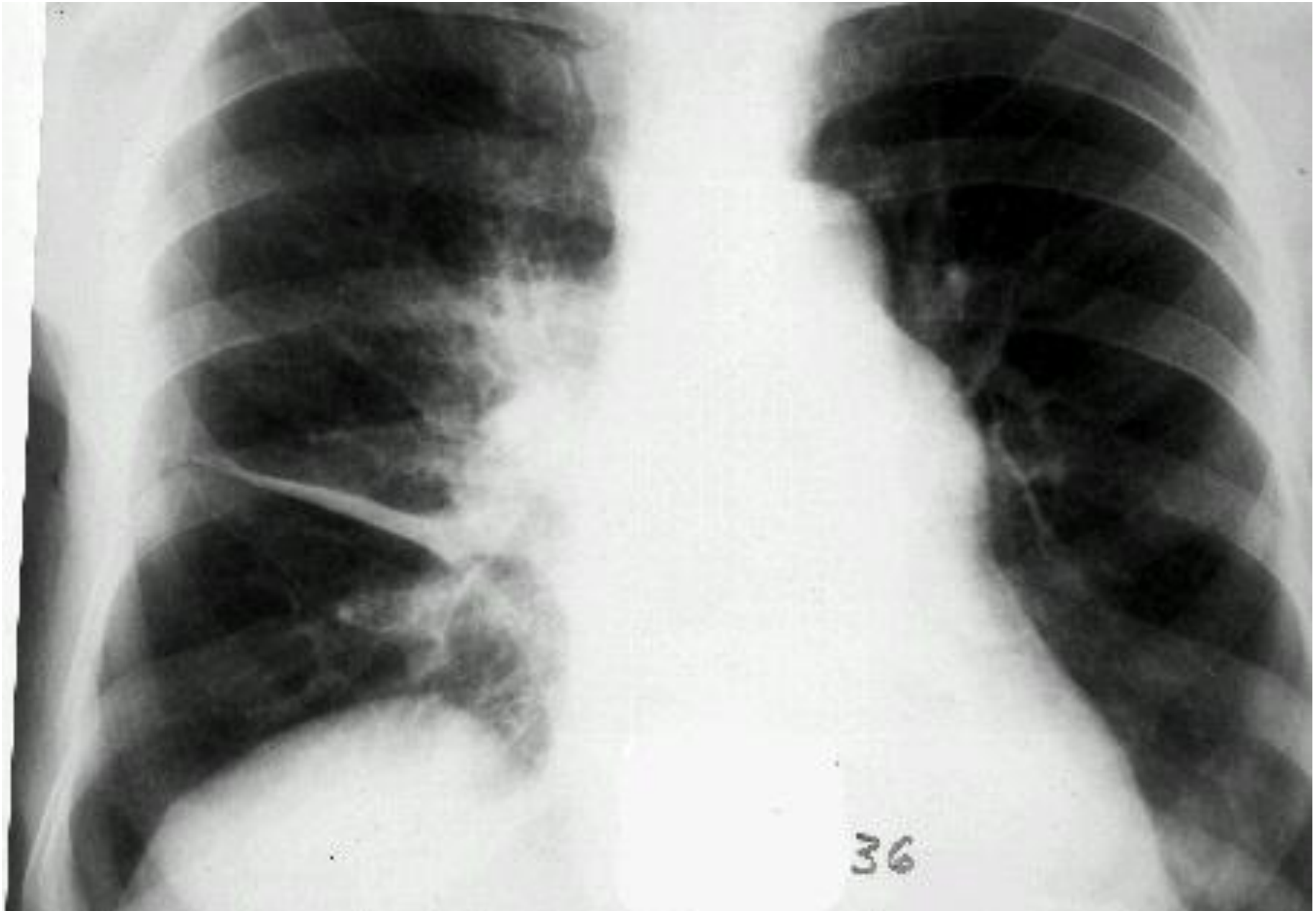
Lin:DCM / Lin:DCM / Id:10
1024 512



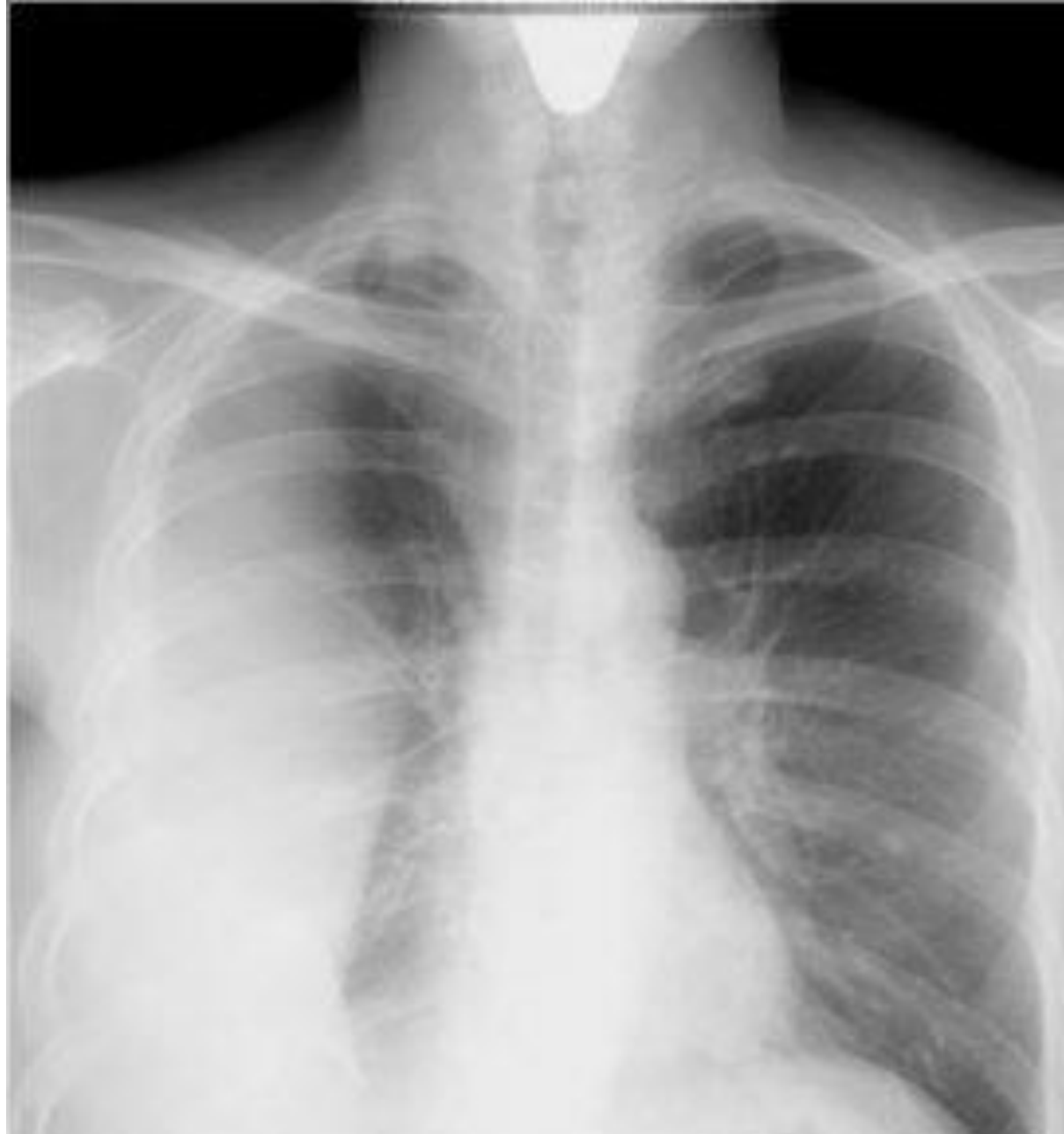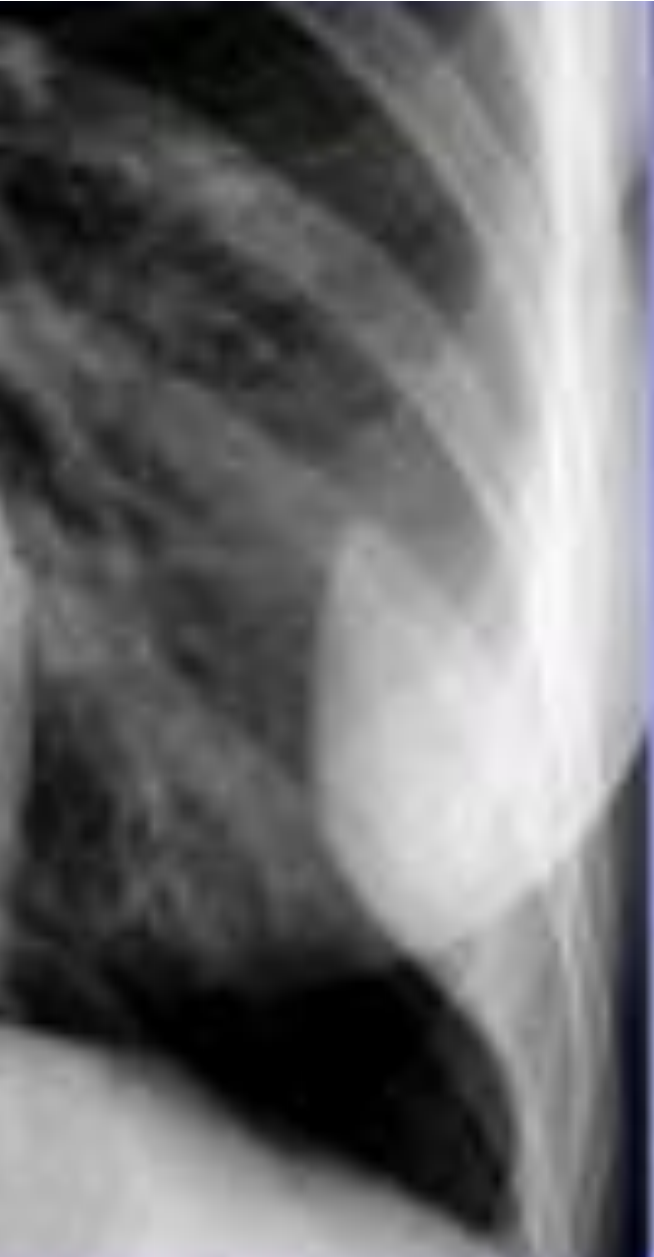Экссудативный плеврит



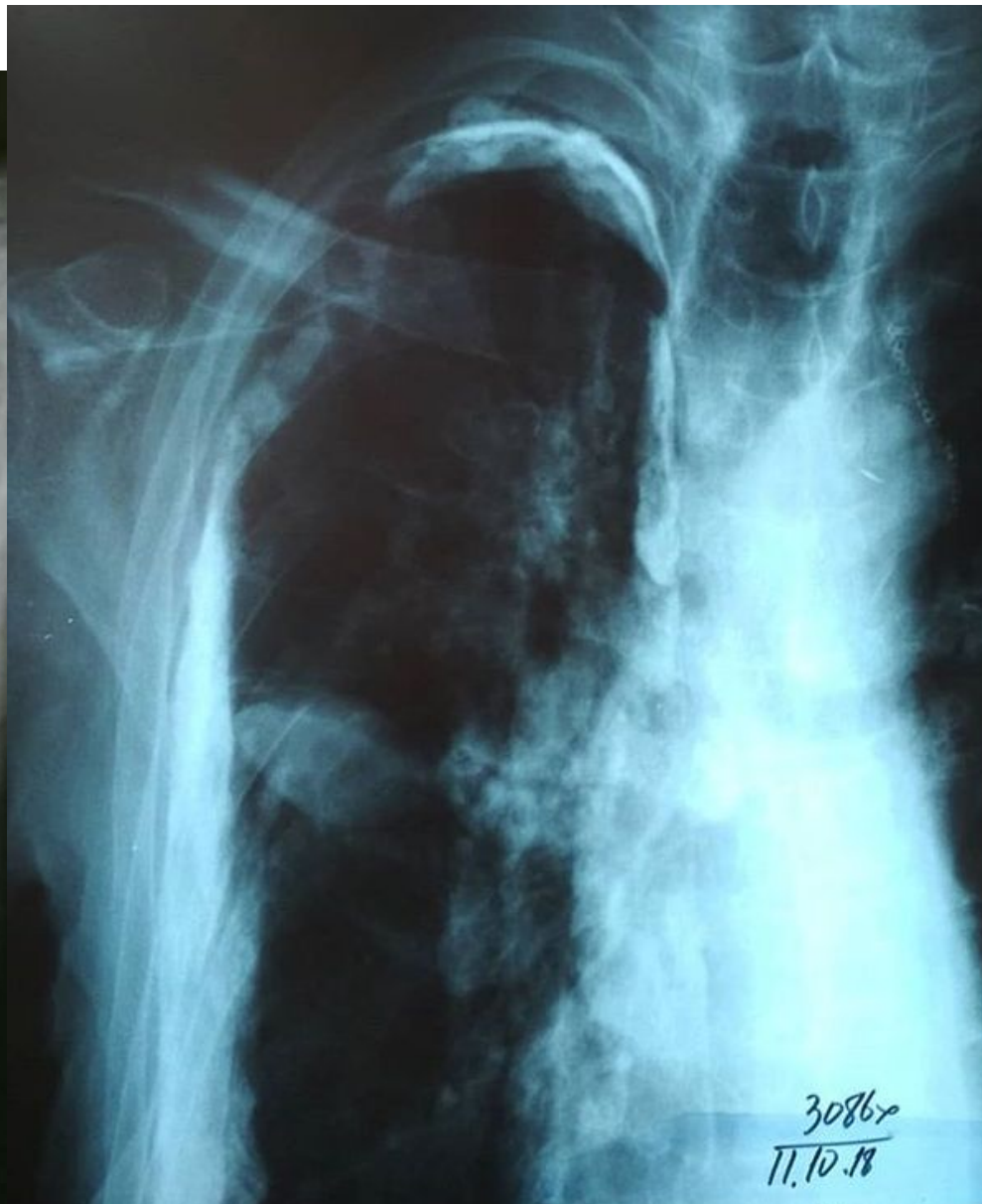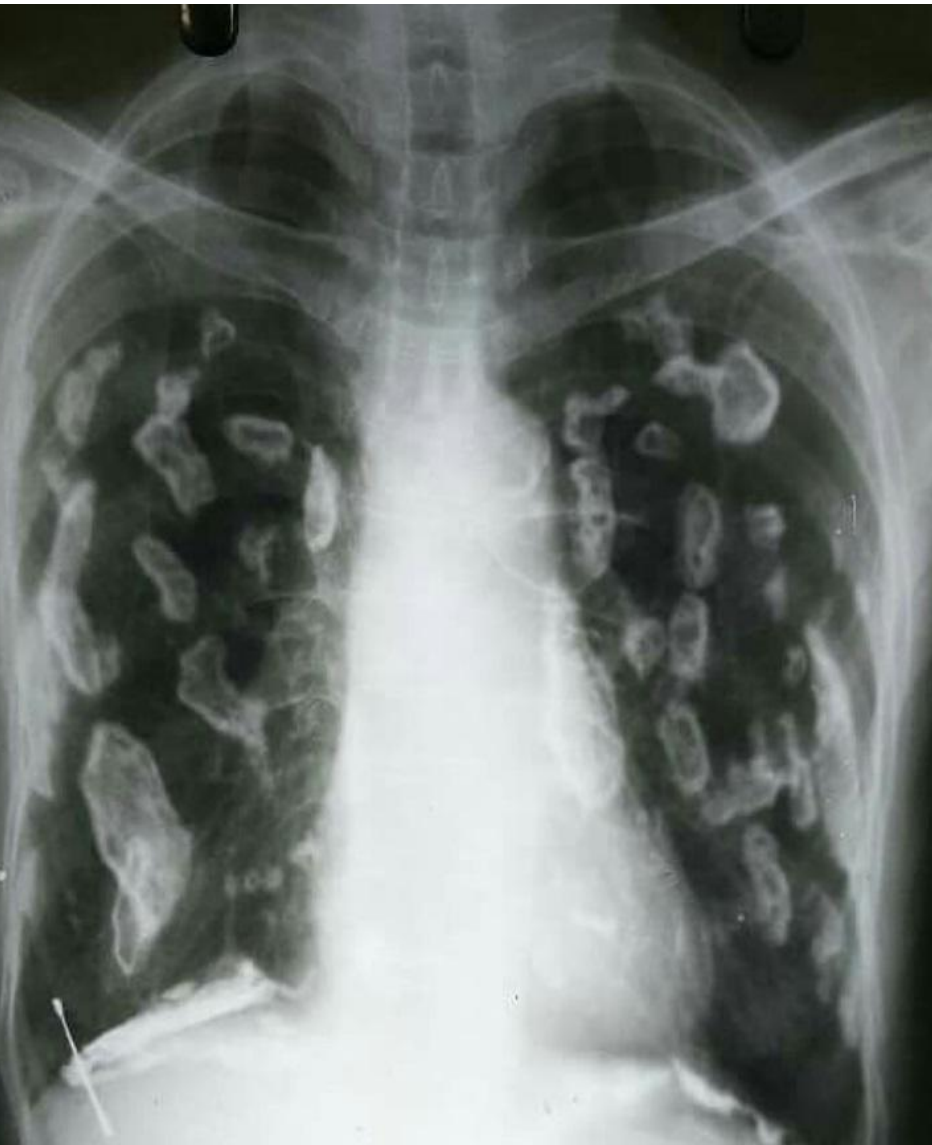Междолевой плеврит



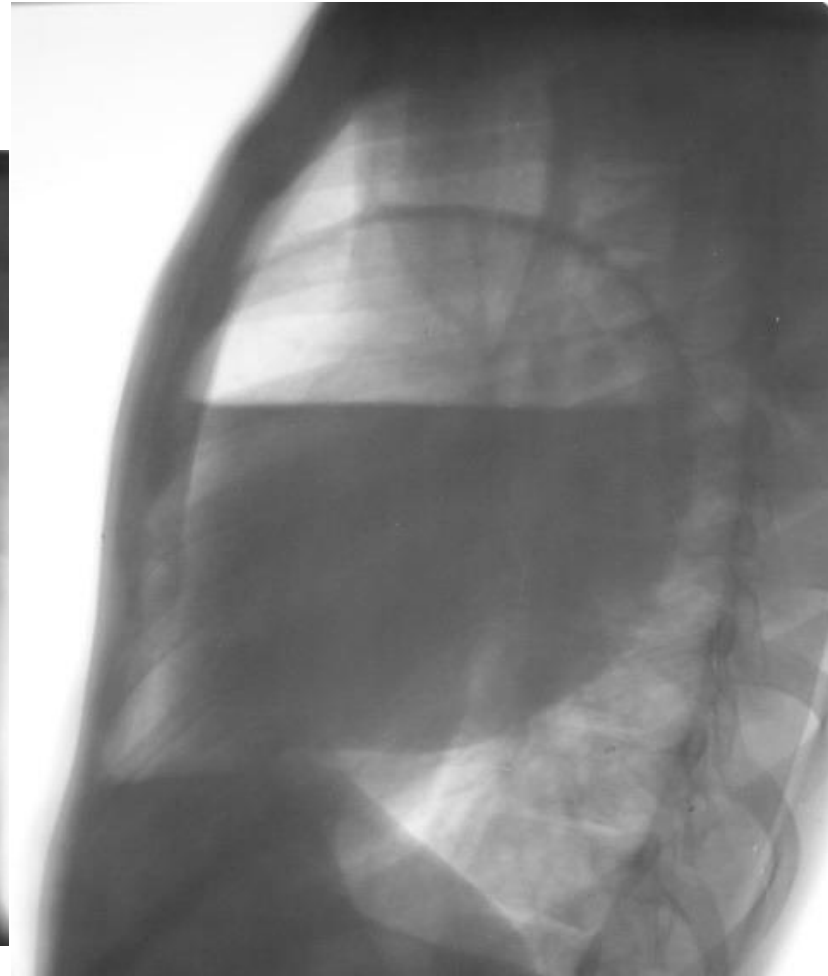
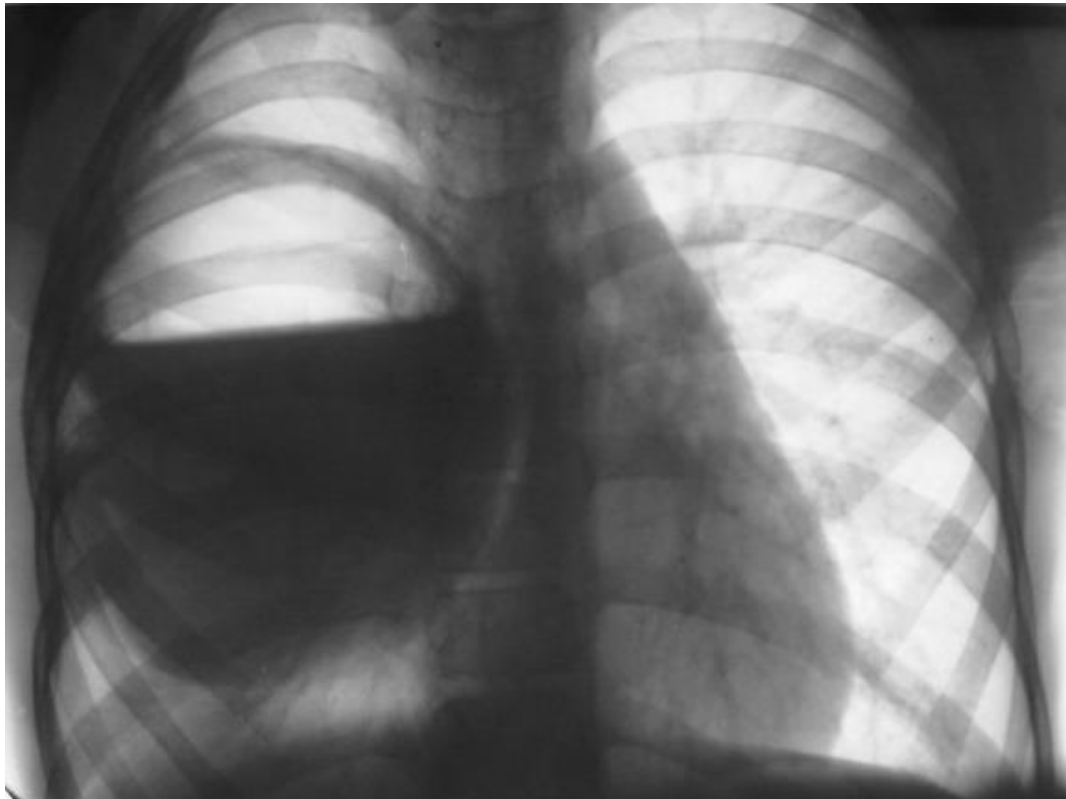
Осумкованный плеврит

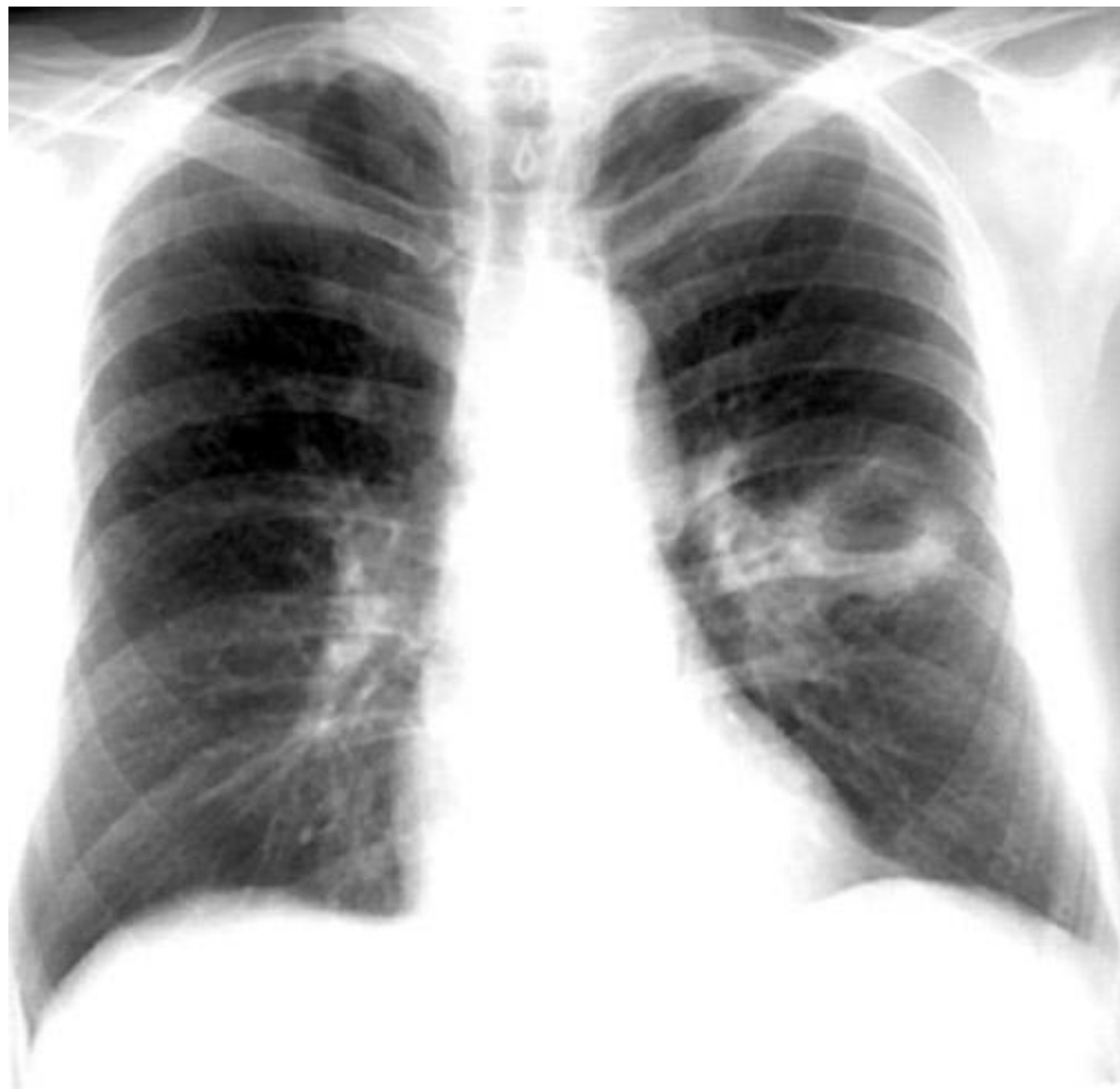

Панцирный плеврит

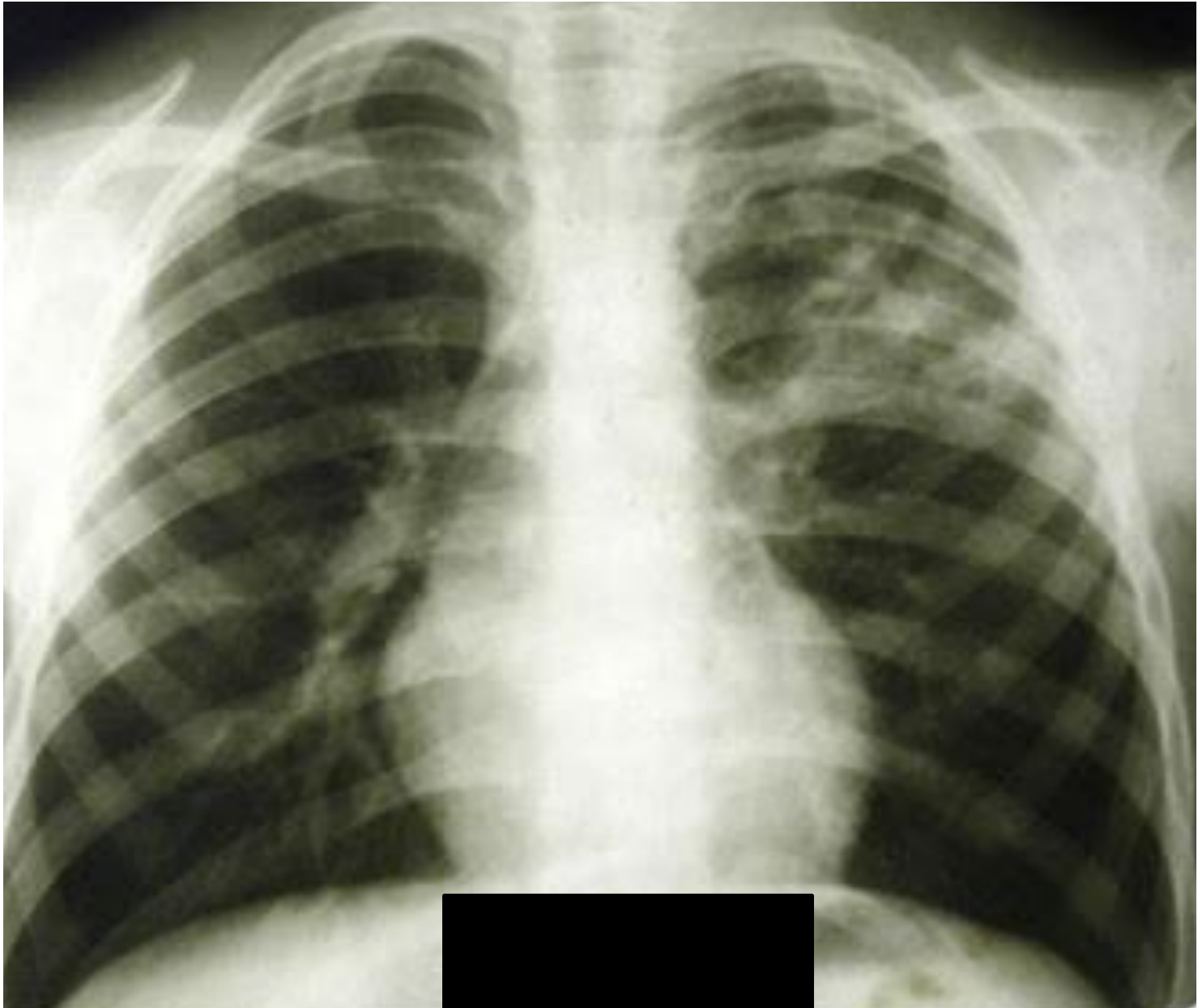

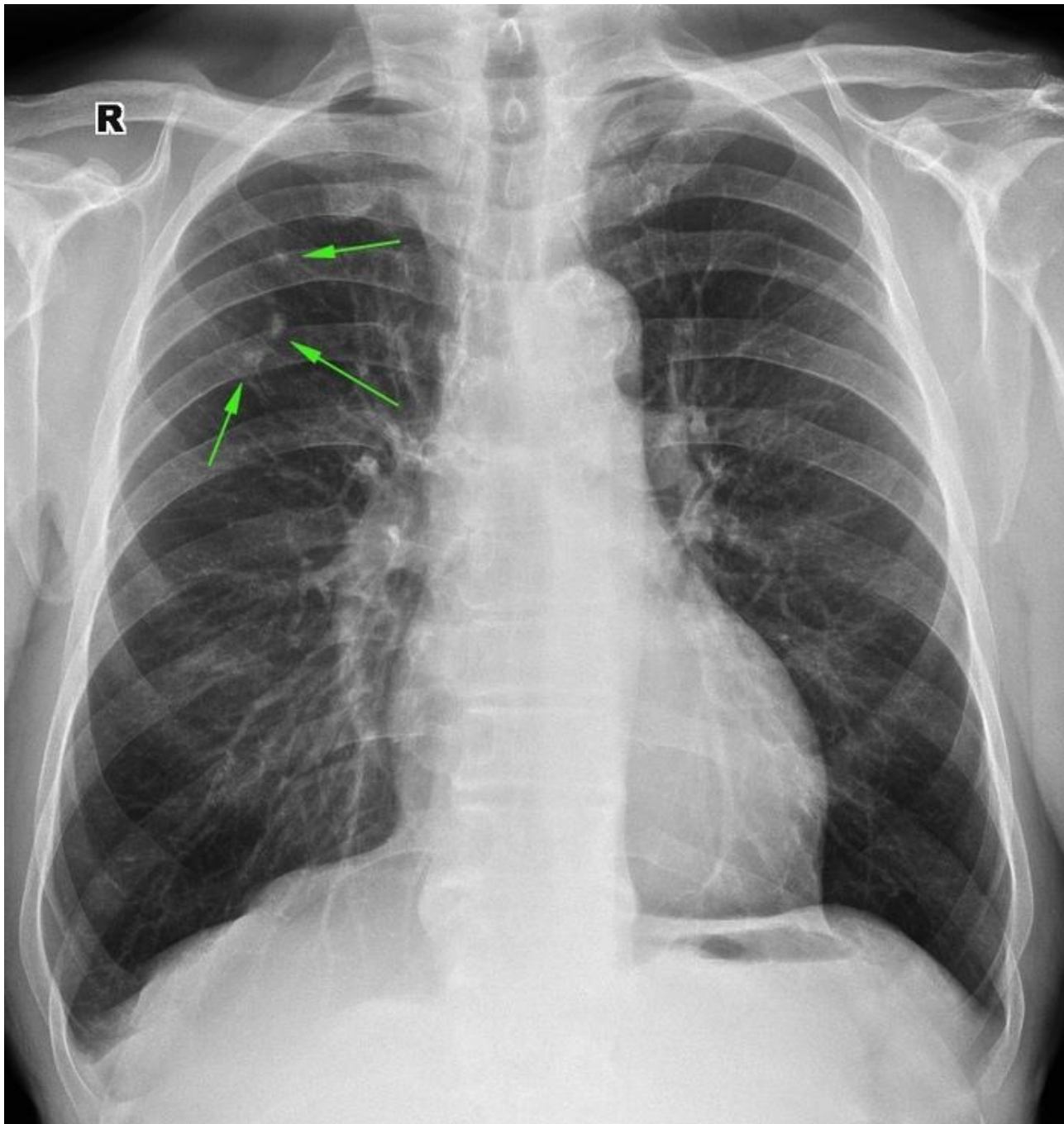
Абсцесс

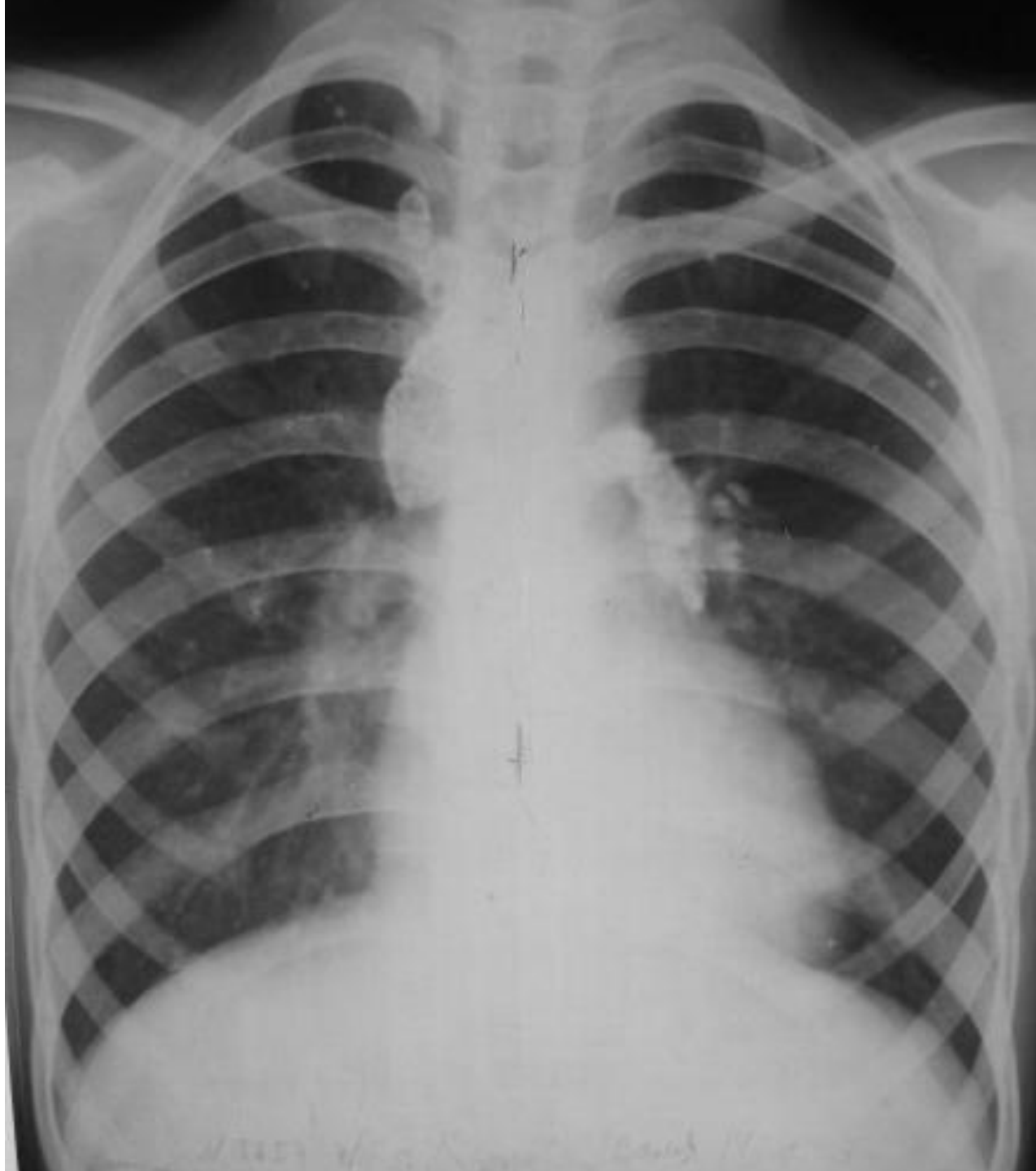



Туберкулёз



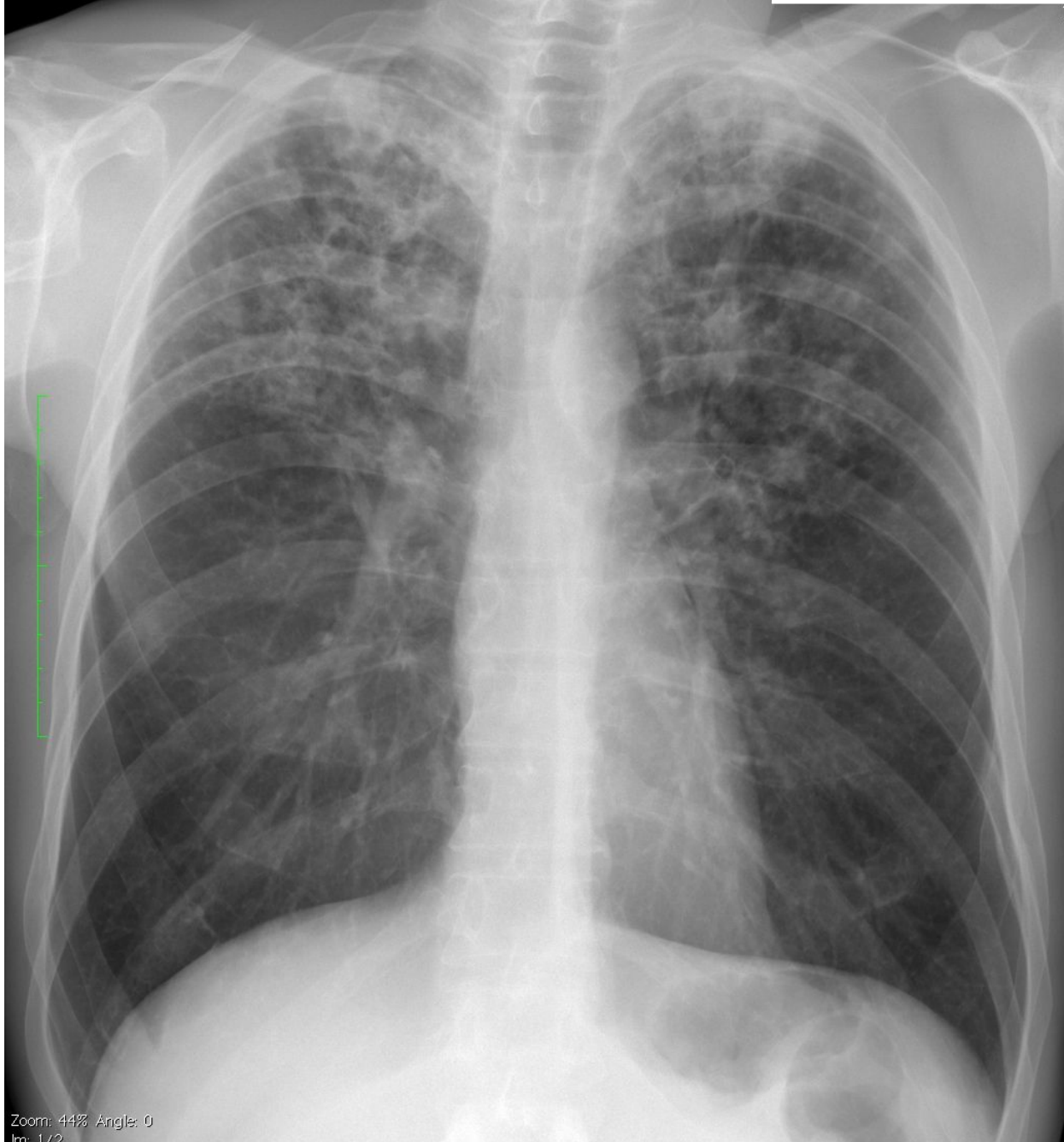




Размер изображения: 2381 x 2783
Размер окна: 1039 x 1214
WL: 1858 WW: 3604

R

U



Zoom: 44% Angle: 0
Im: 1/2
Несжатый

