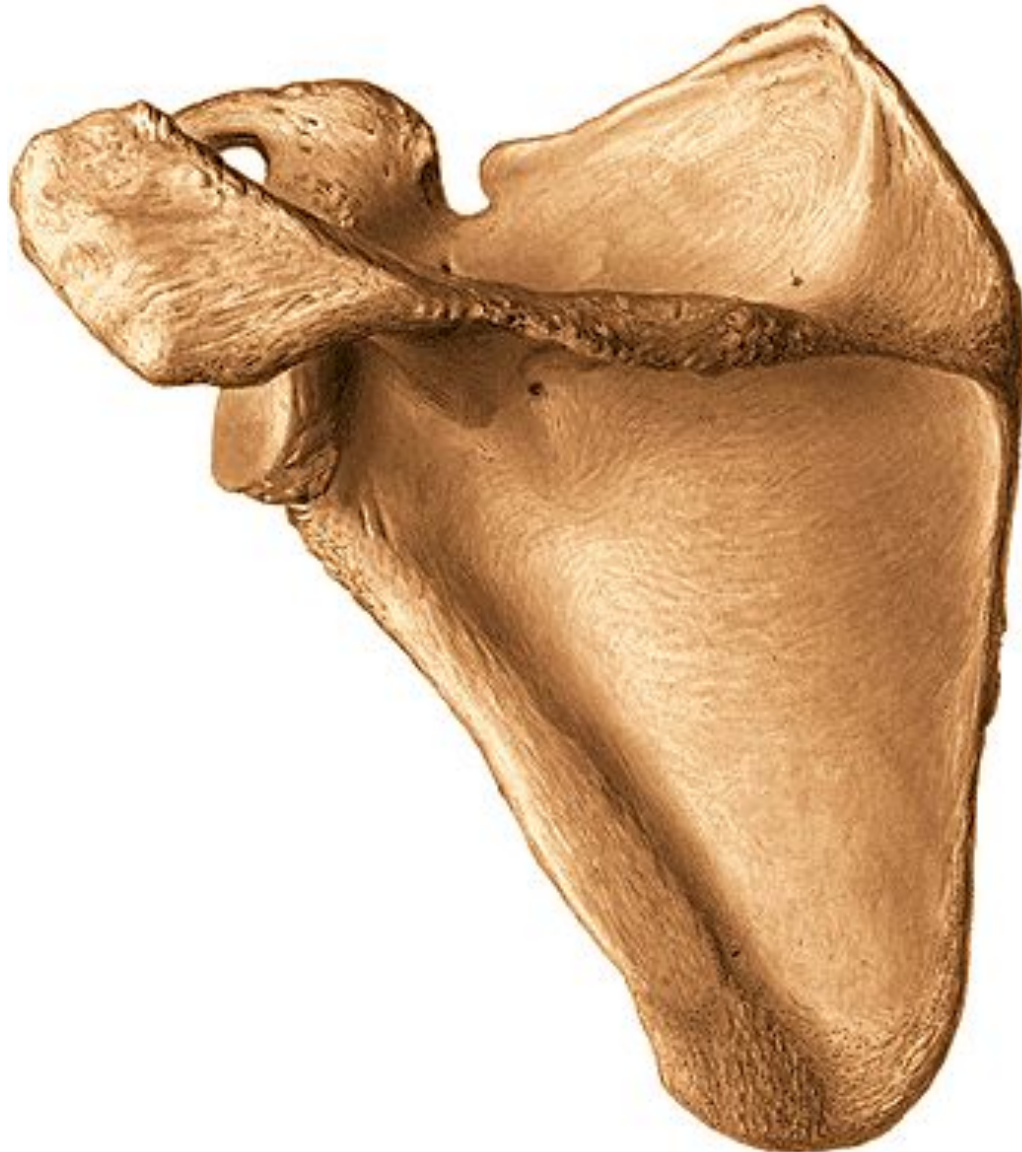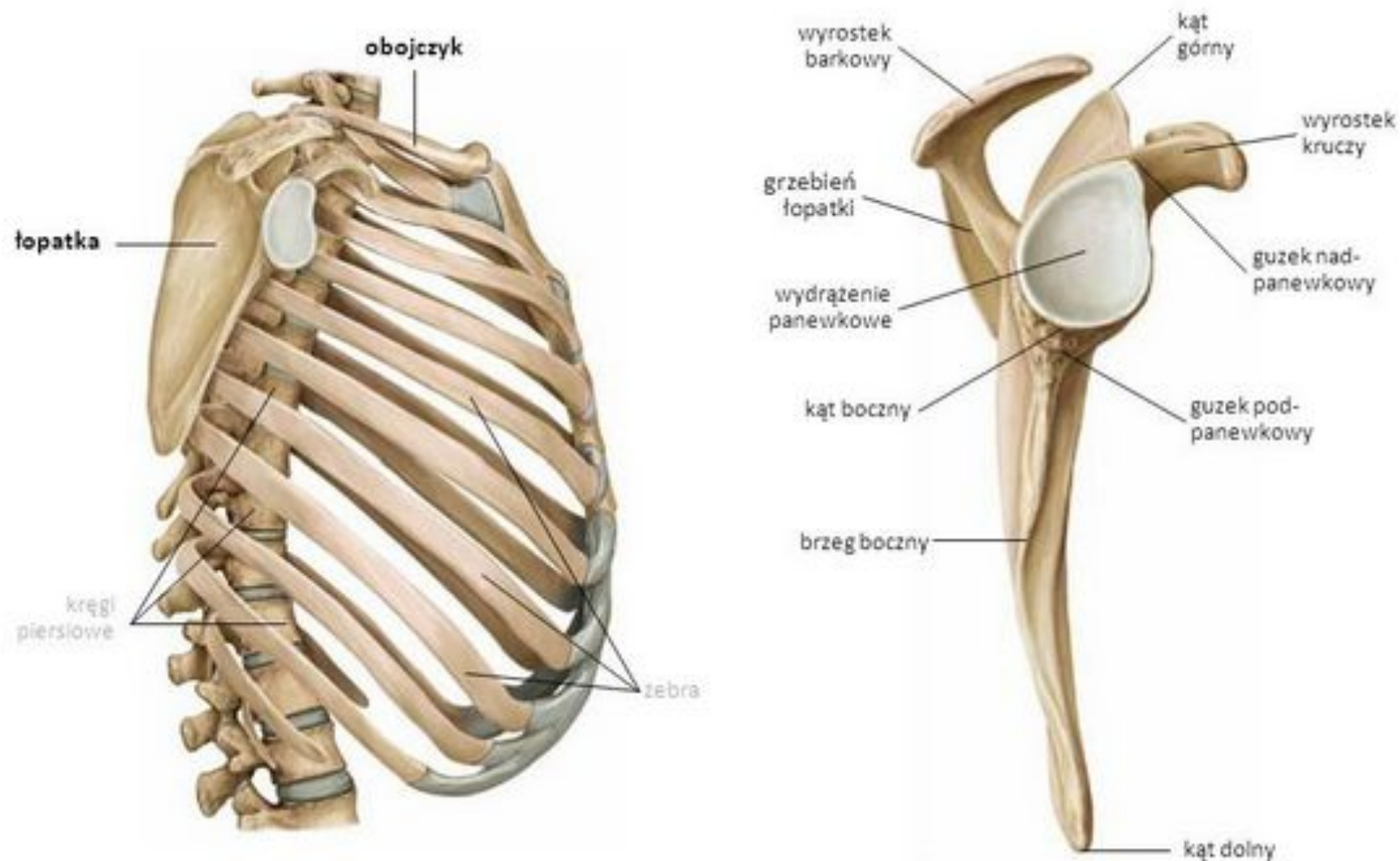




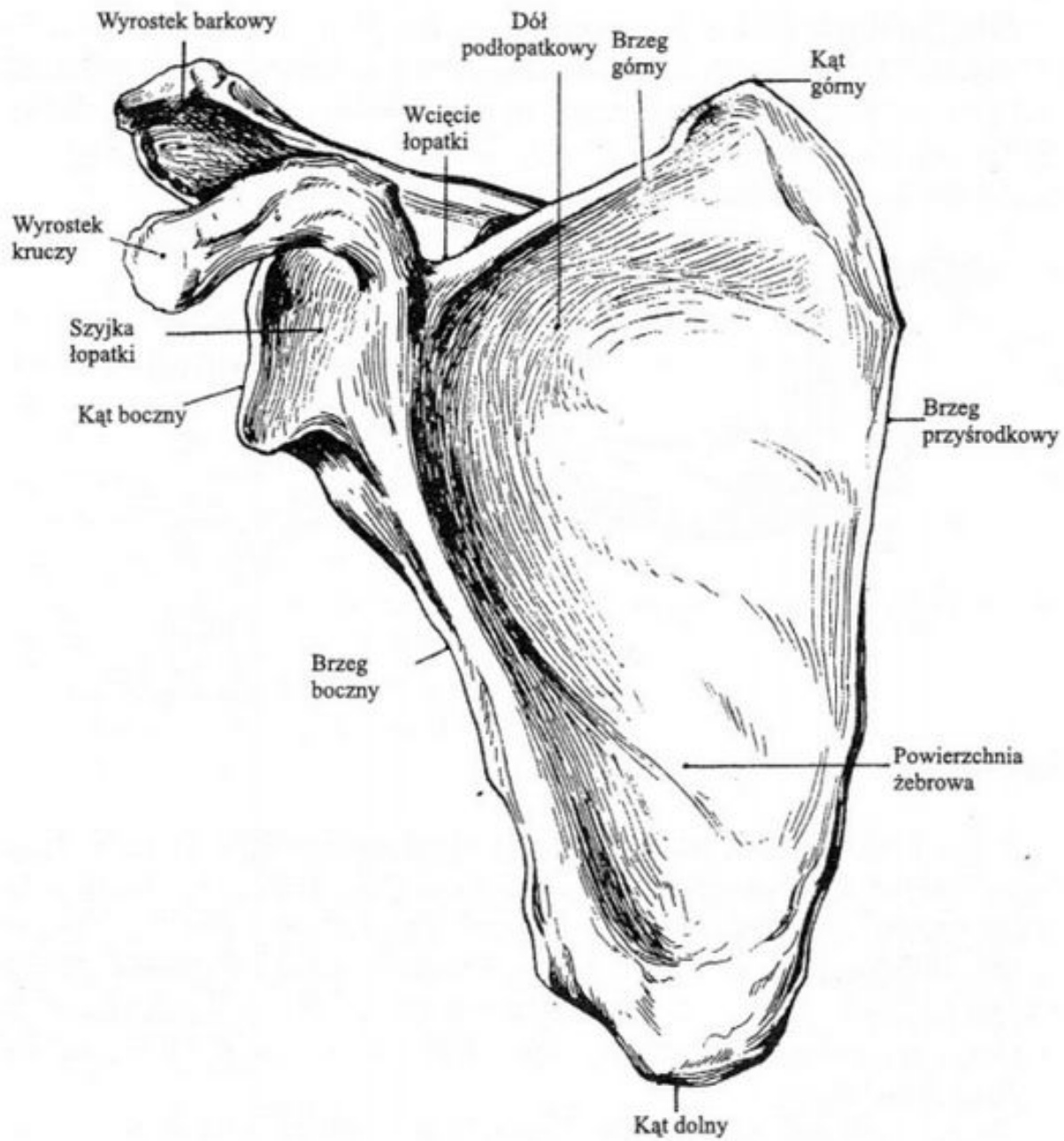
Łopatka (Scapula)



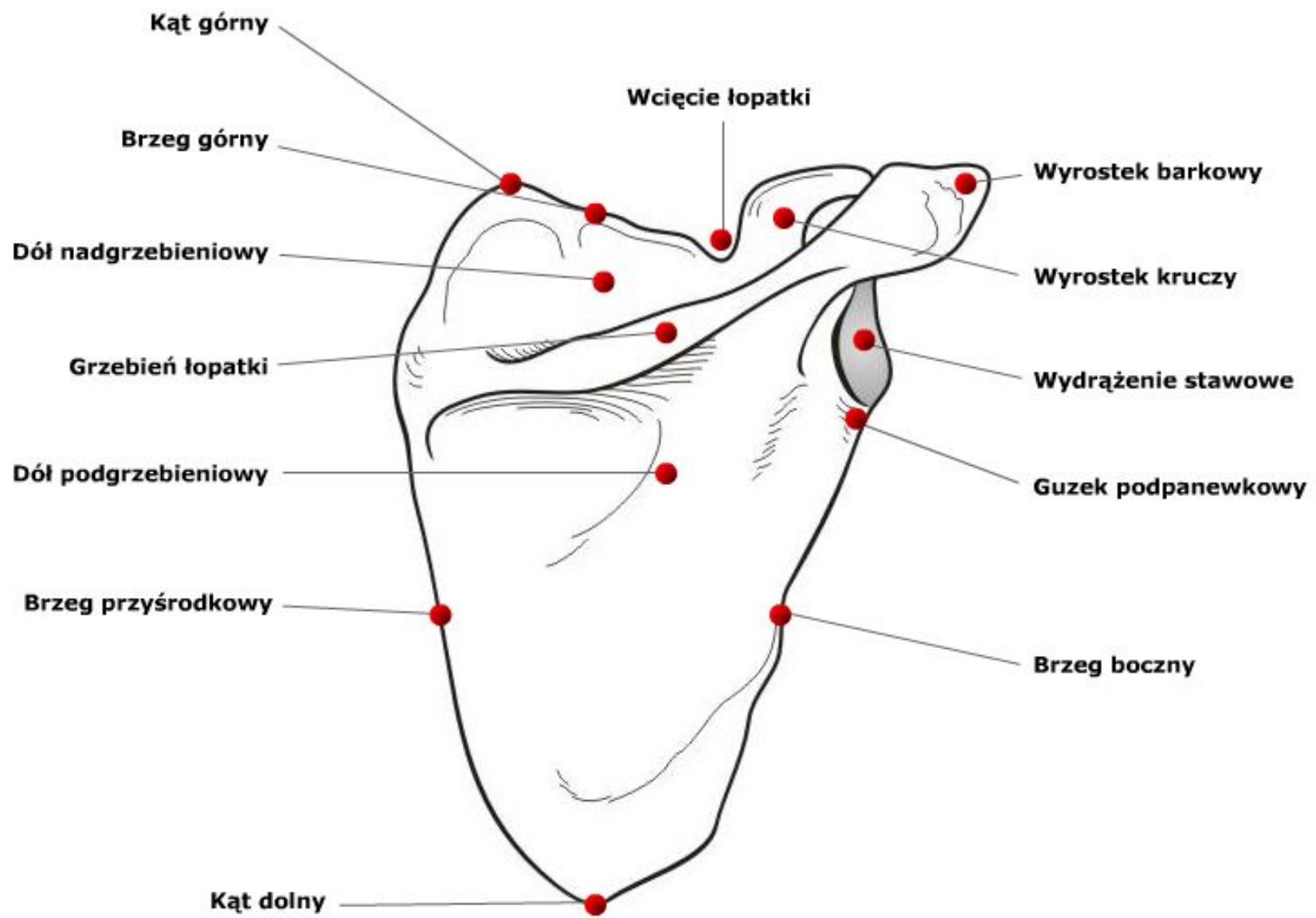
Łopátka



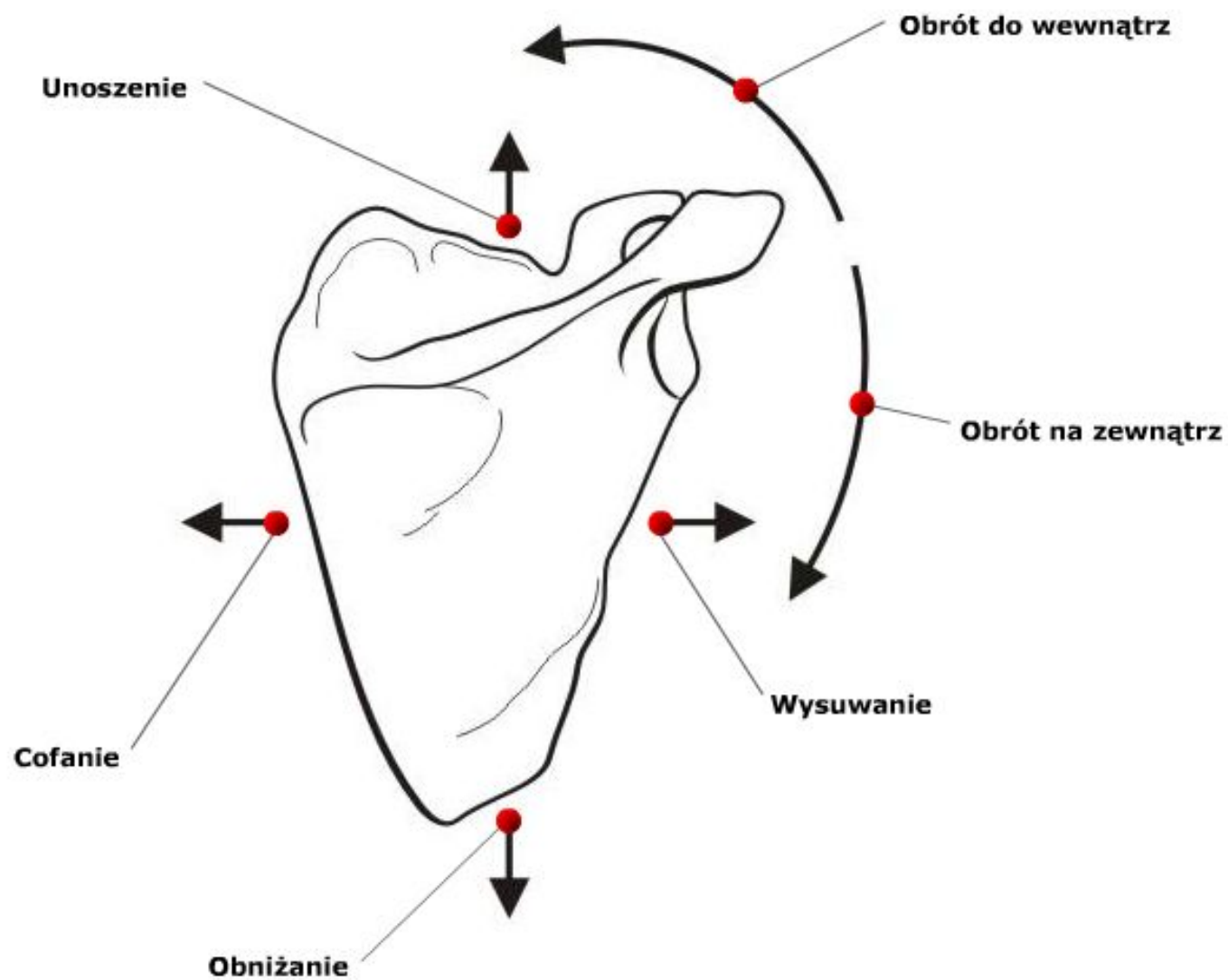
widok od strony bocznej



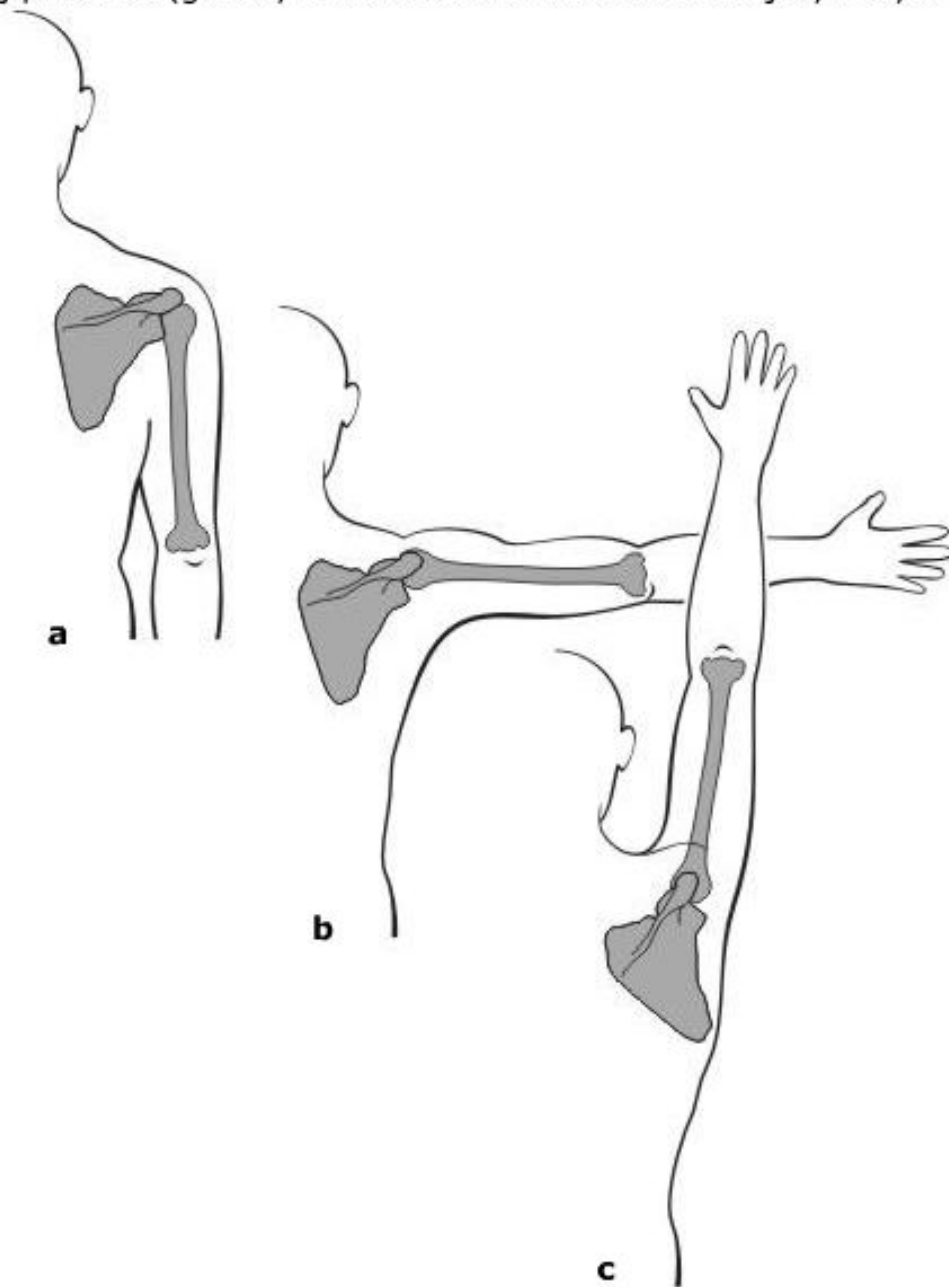
Łopátka prawa. Widok od tyłu.



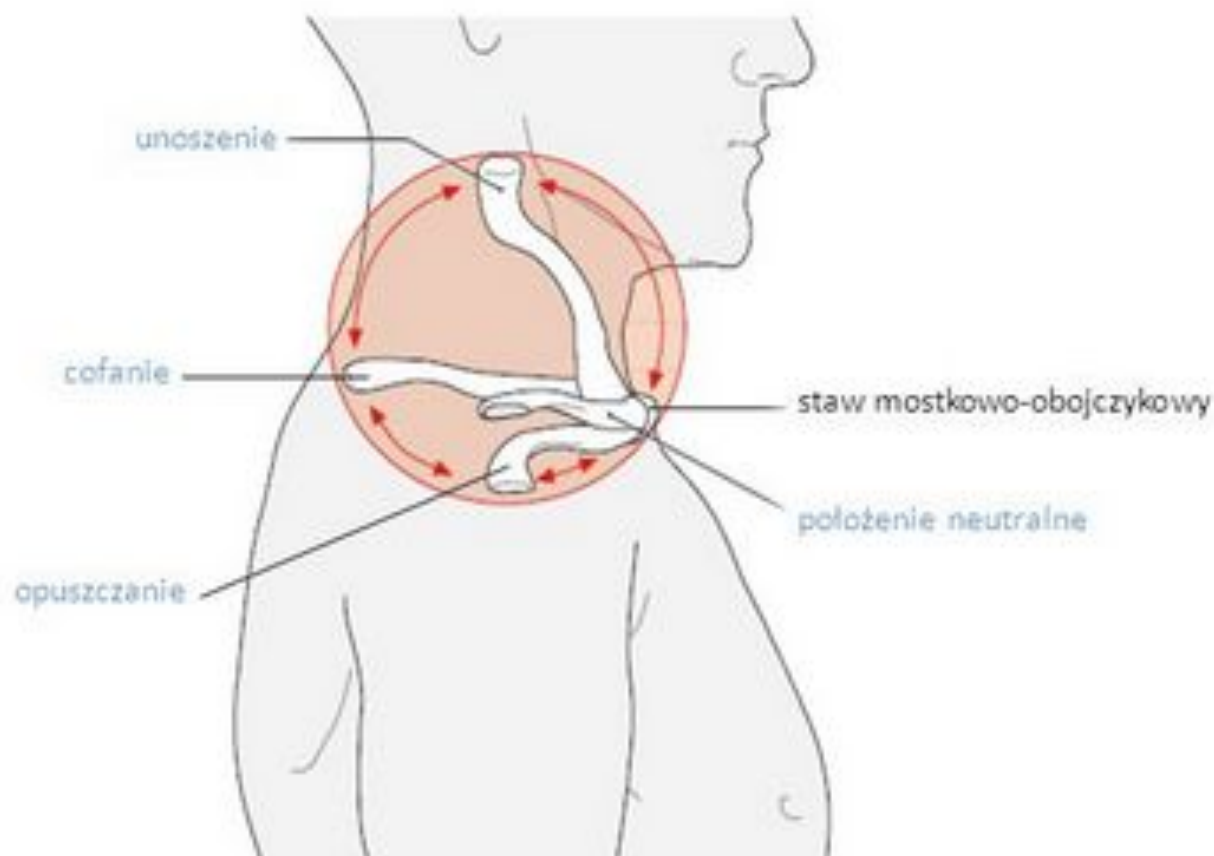
Ruchy łopatki.



Położenie łopatki: a – przy kończynie przywiedzionej; b – przy odwiedzeniu do poziomu (ruch w stawie ramieniowym); c – przy odwiedzeniu powyżej poziomu (główny ruch w stawie mostkowo-obojczykowym i barkowo-obojczykowym).

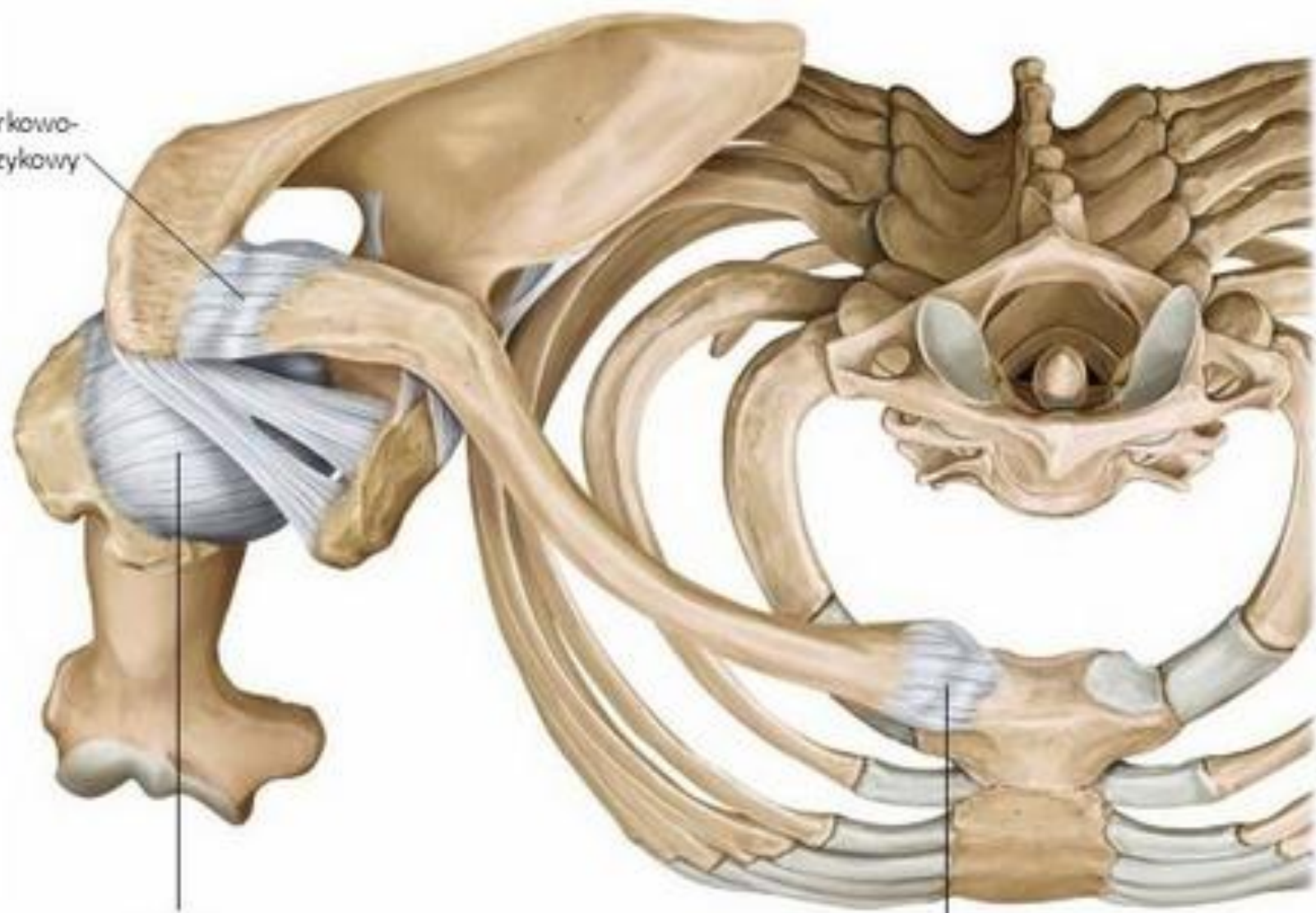


Ruchy obojczyka



widok od strony bocznej

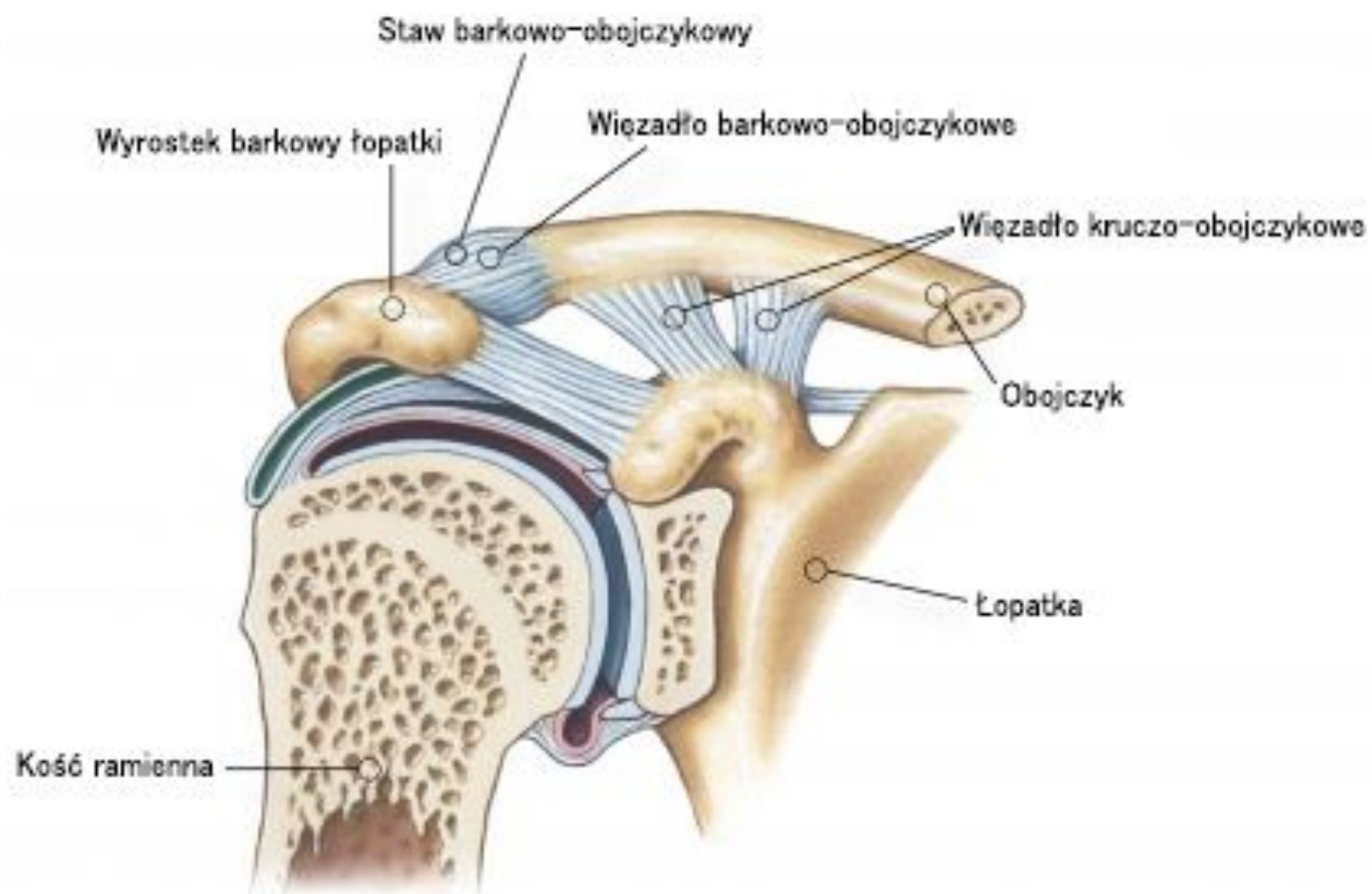
staw barkowo-
obojczykowy

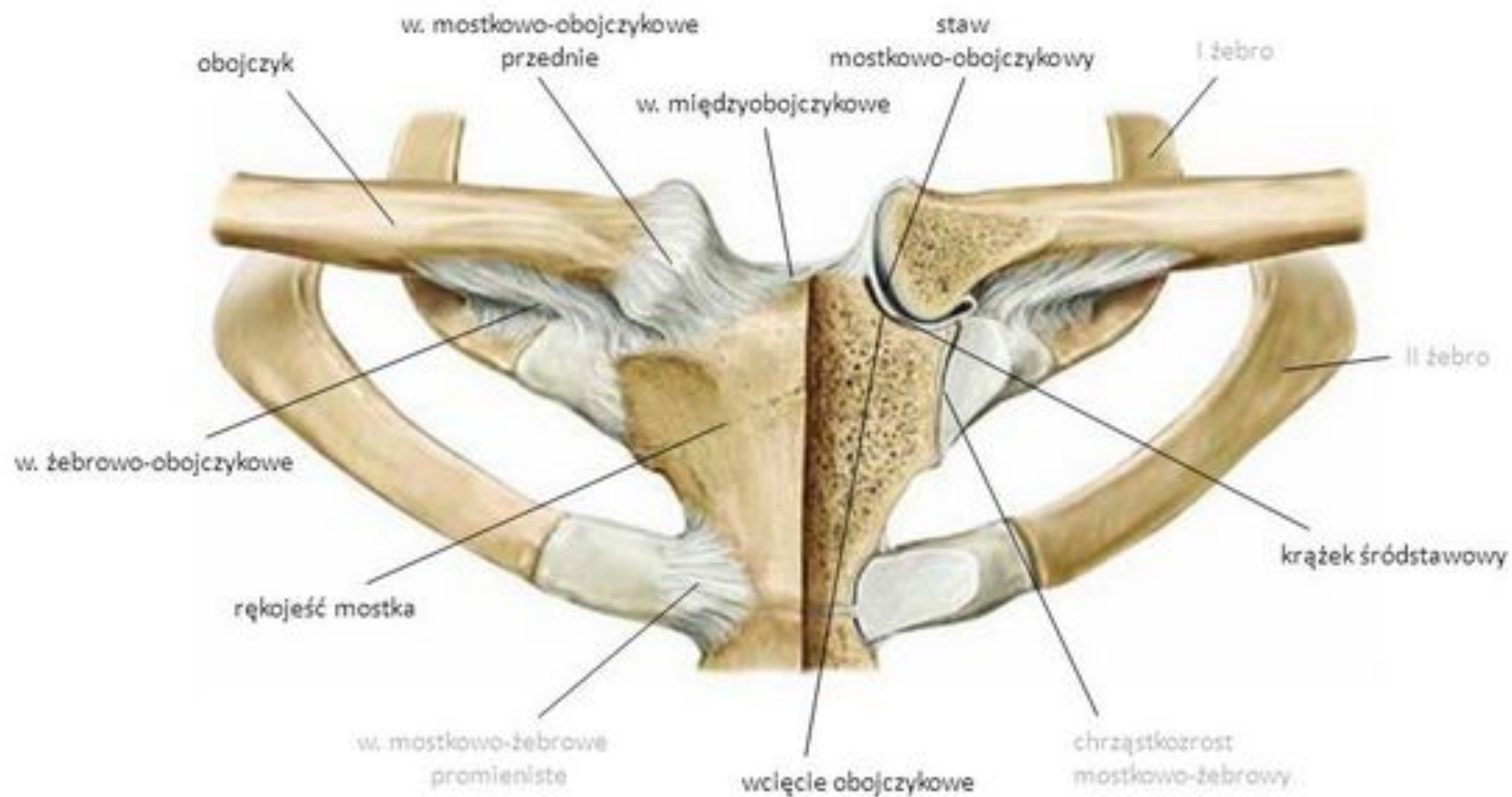


staw ramienny

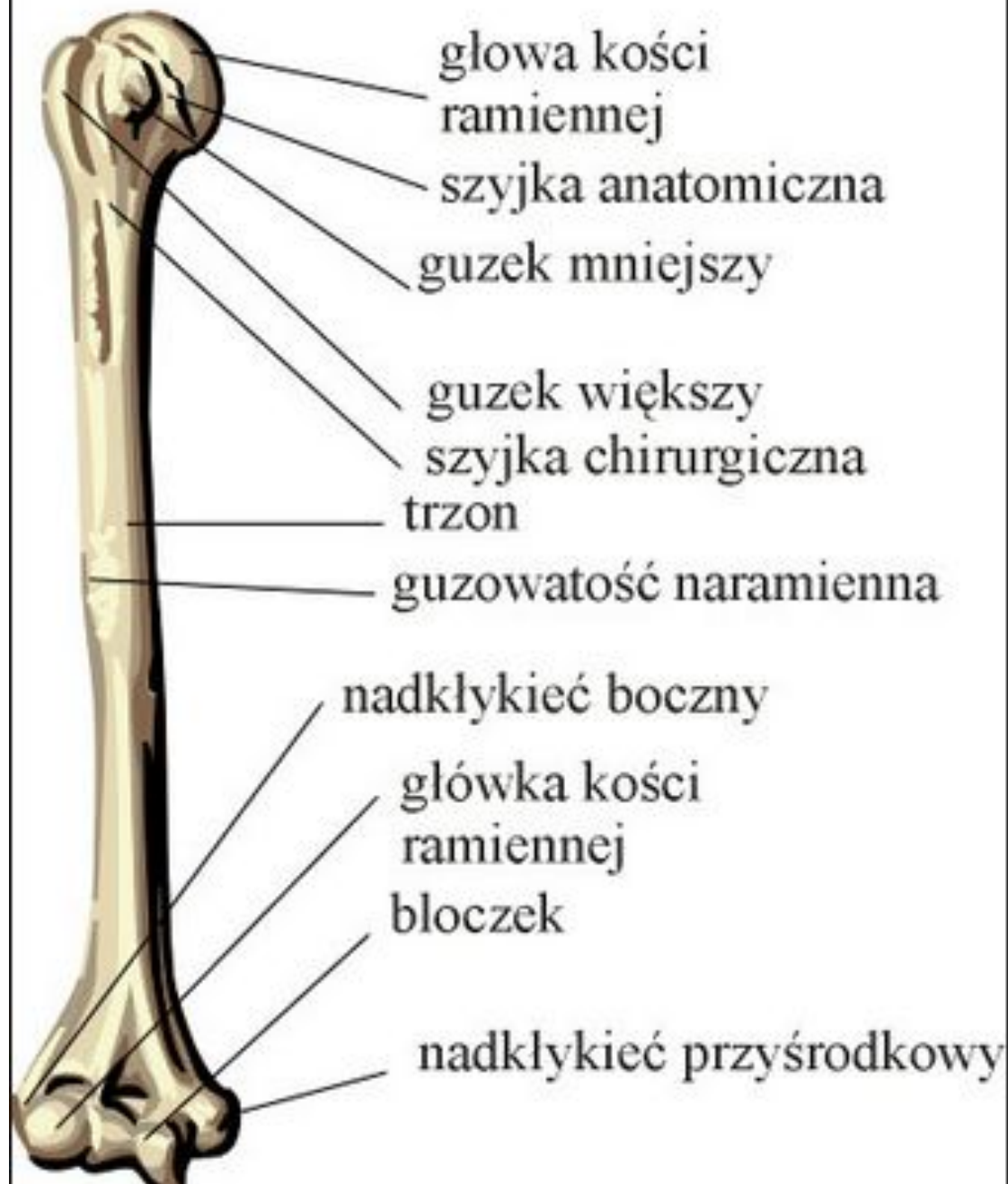staw mostkowo-obojczykowy

widok od góry

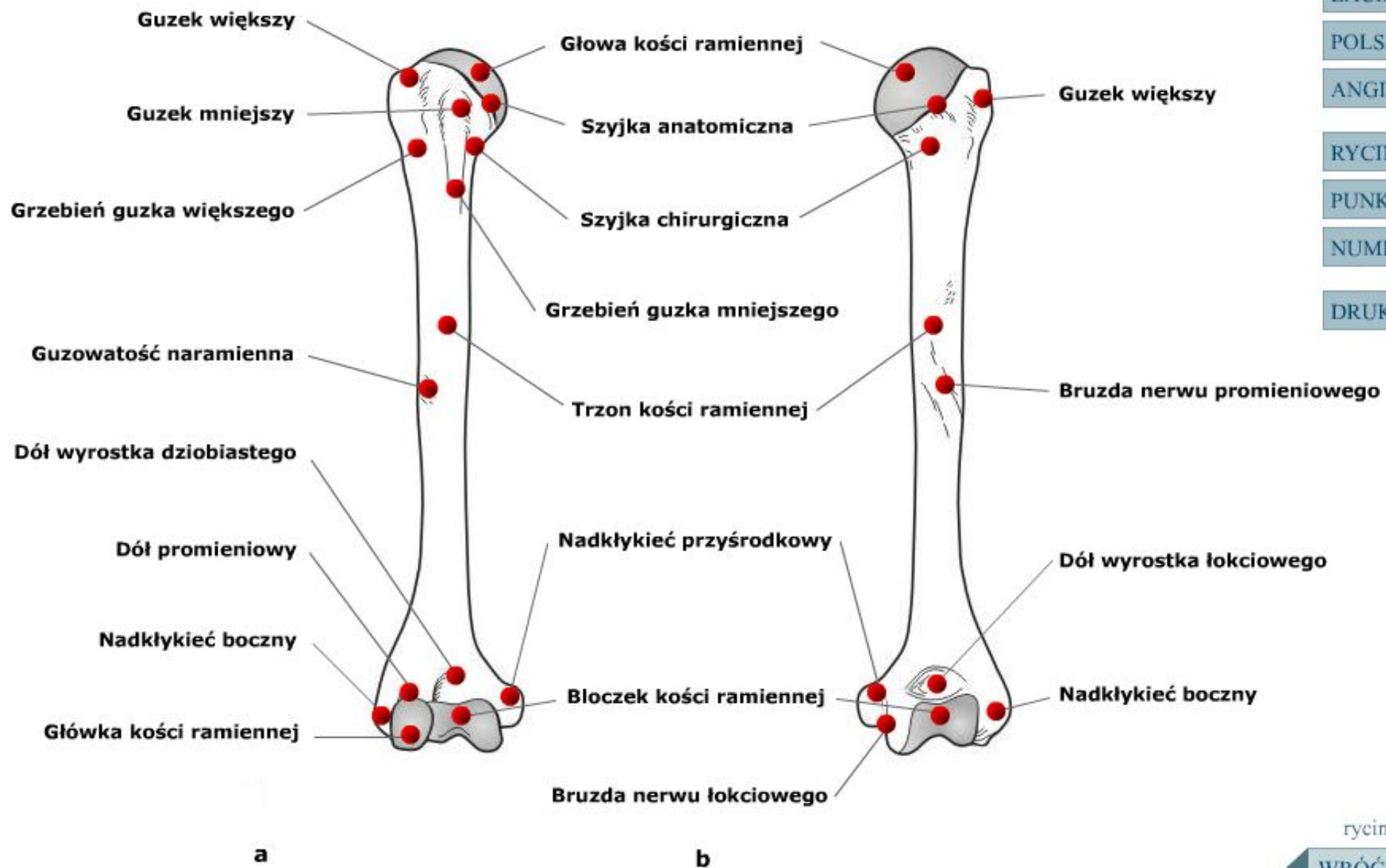




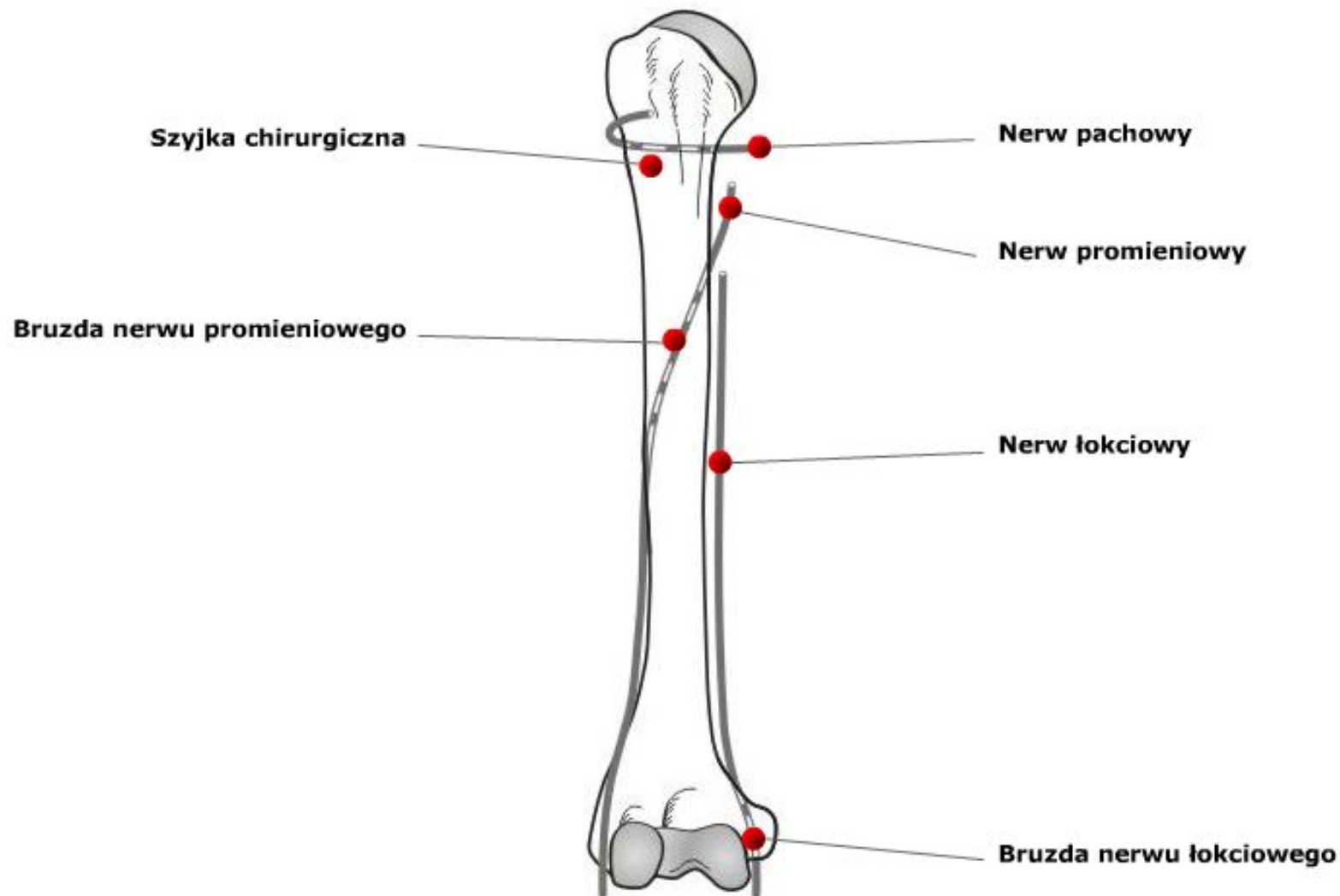
widok od przodu

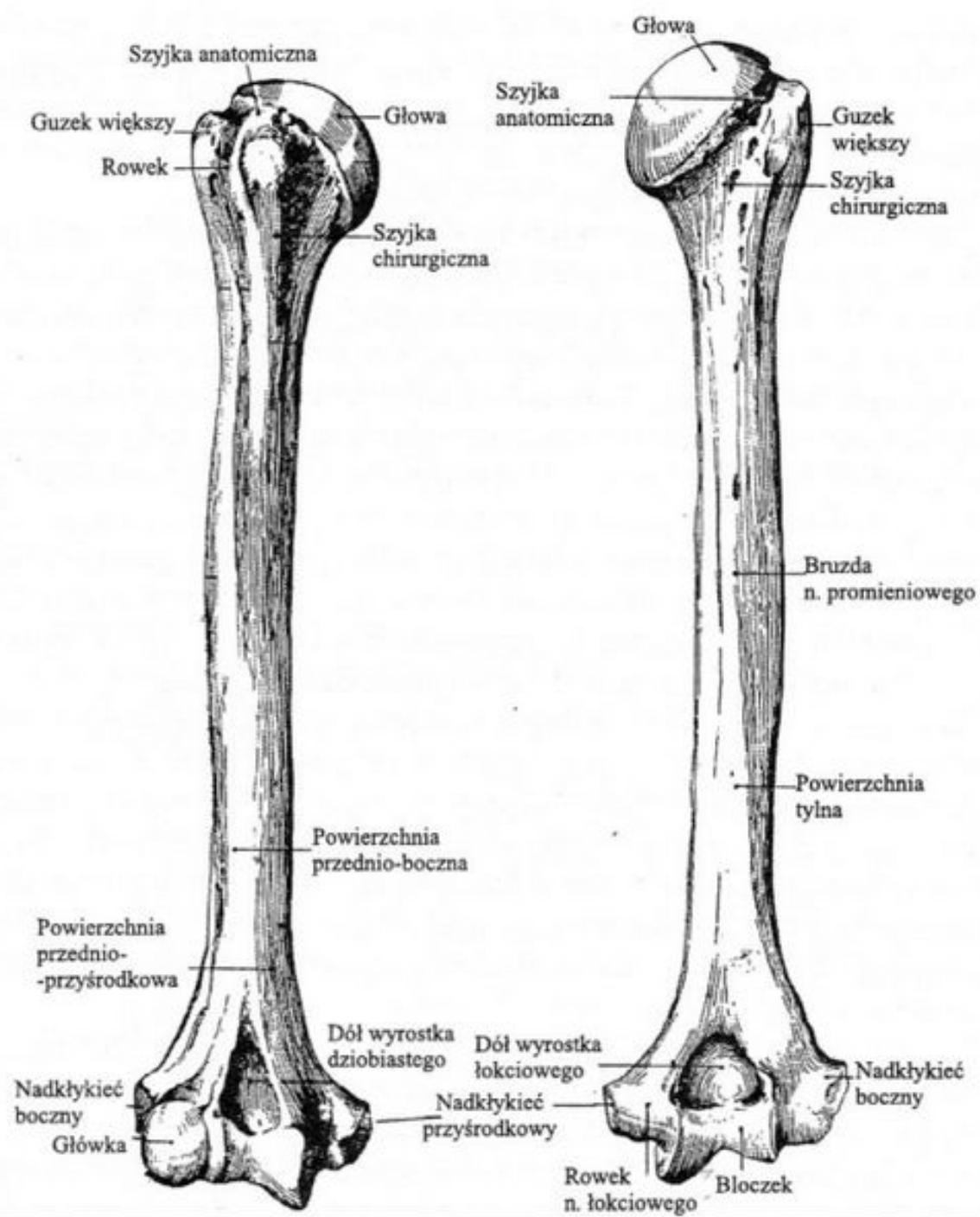


Kość ramienna prawa: a – widok od przodu; b – widok od tyłu.



Schemat przebiegu nerwów przylegających bezpośrednio do kości ramiennej.





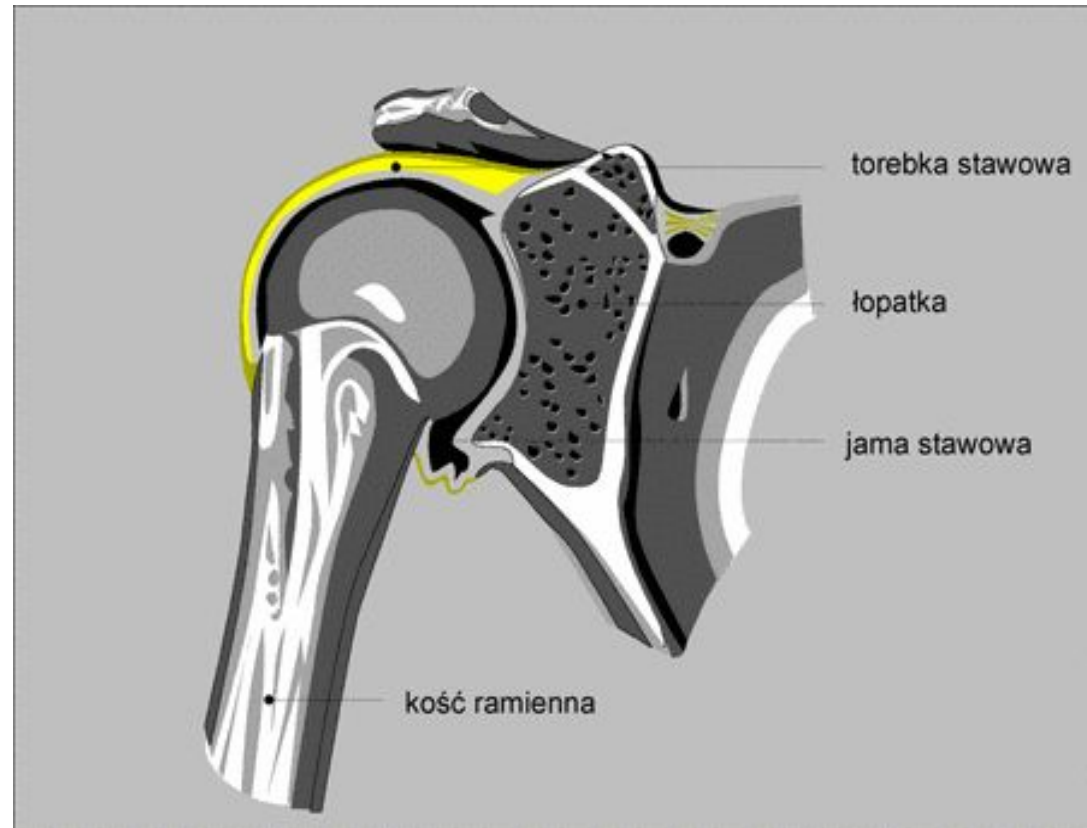
Staw ramienny (*articulatio humeri*)

Największy staw kończyny górnej.

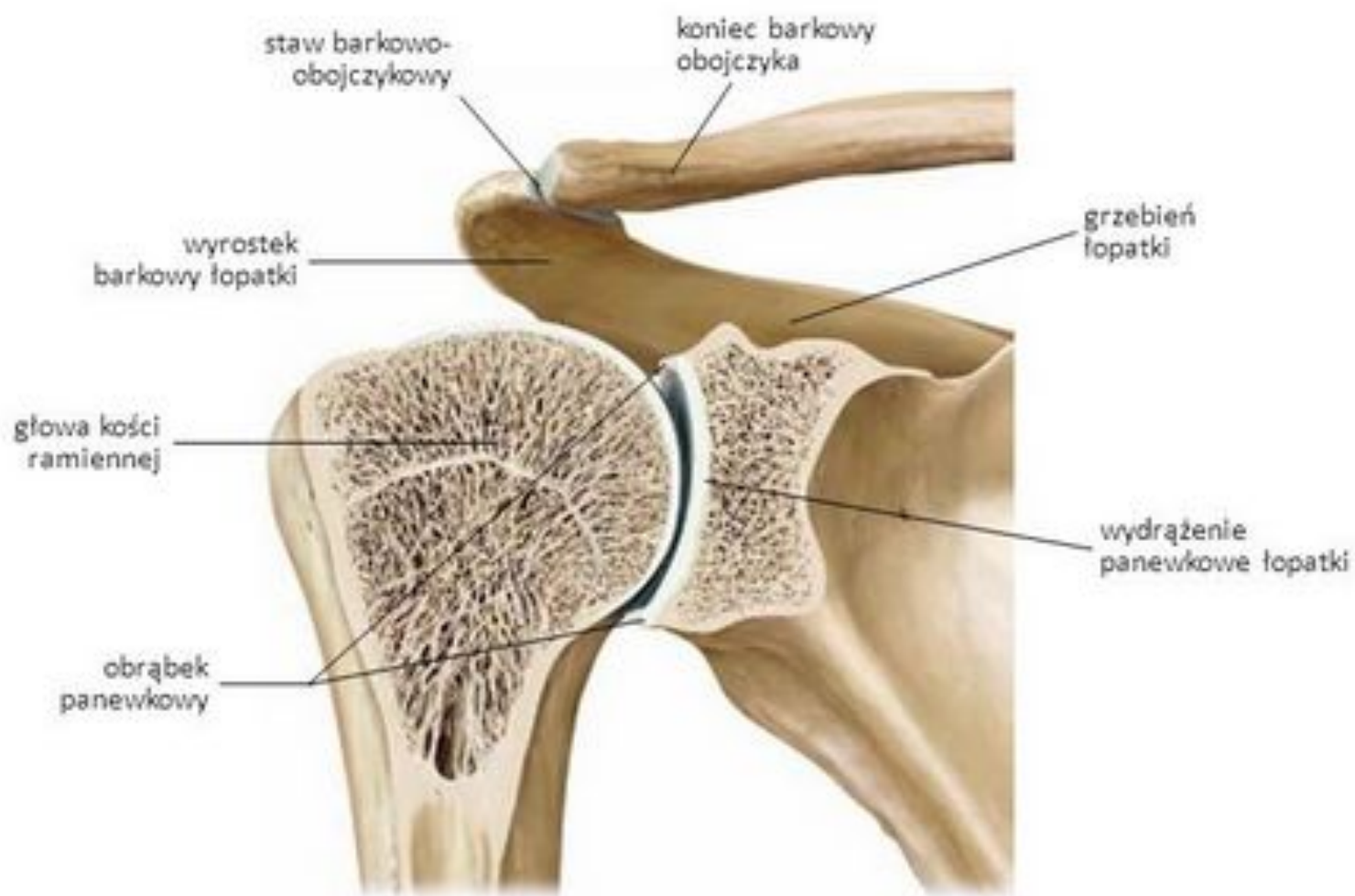
Staw kulisty wolny, wieloosiowy.

Ruchy:

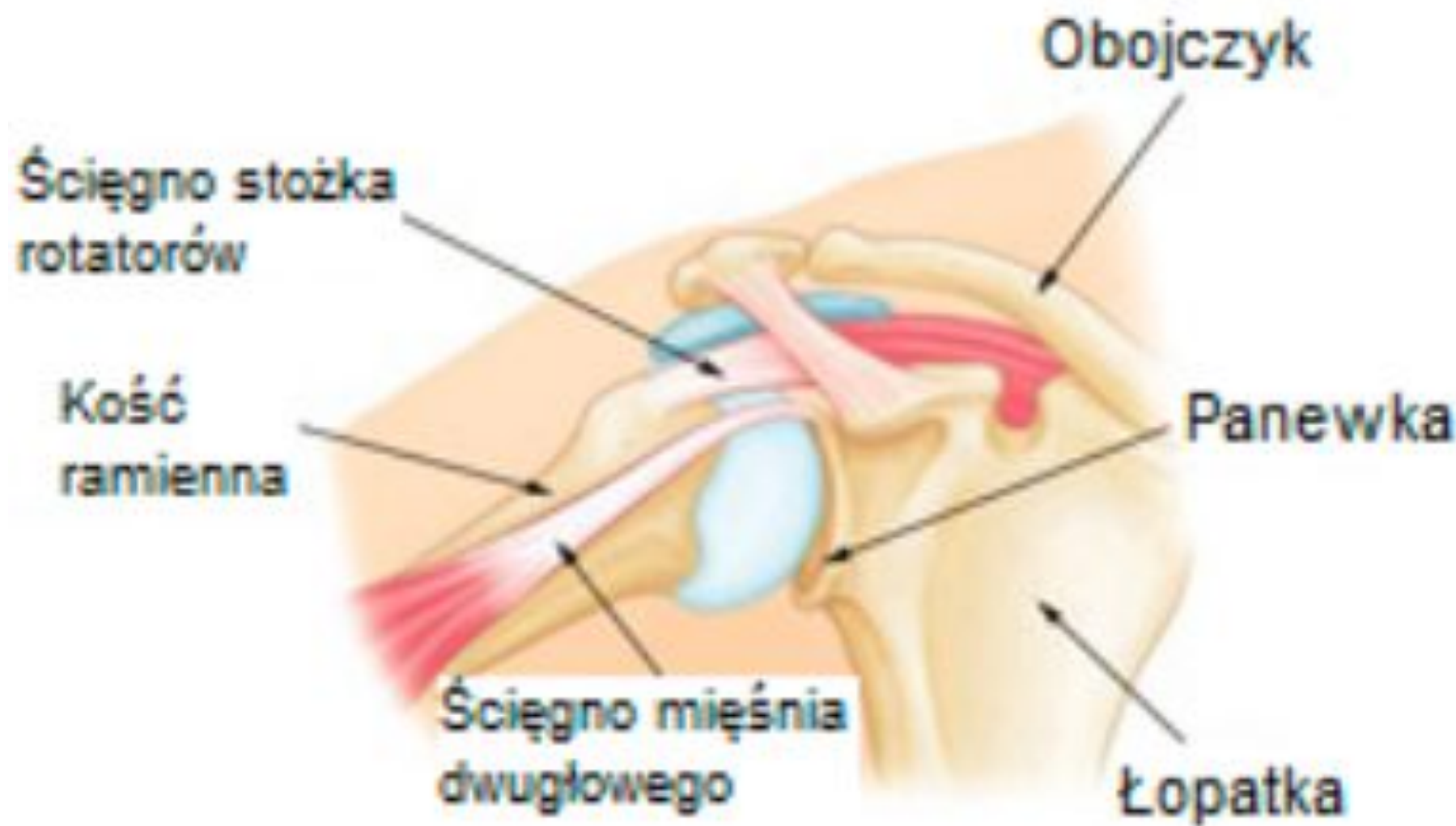
- Zginania
- Prostowania
- Odwodzenia
- Przywodzenia
- Obrotu na zewnątrz
- Obrotu do wewnątrz
- Obwodzenia



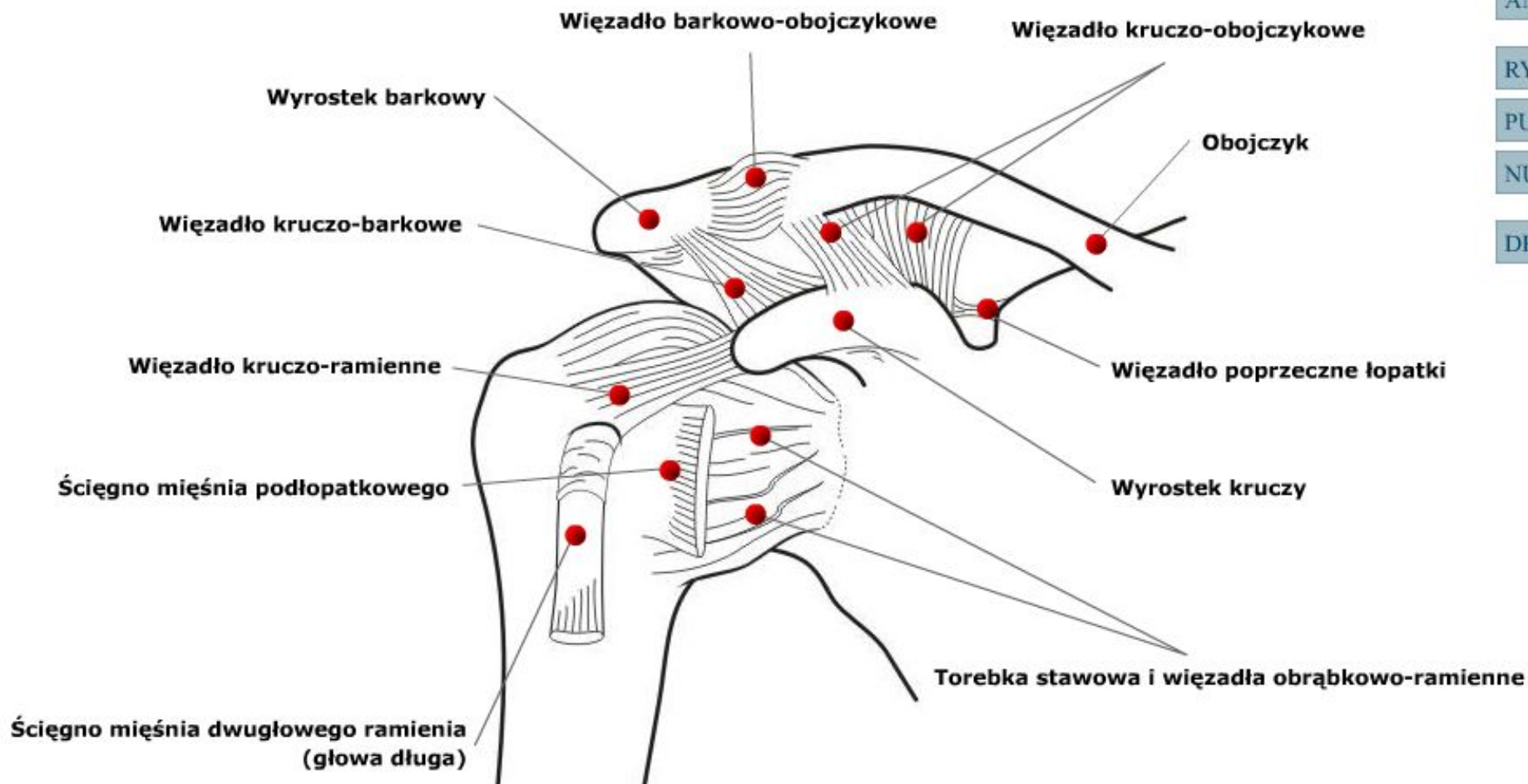
Staw ramienny



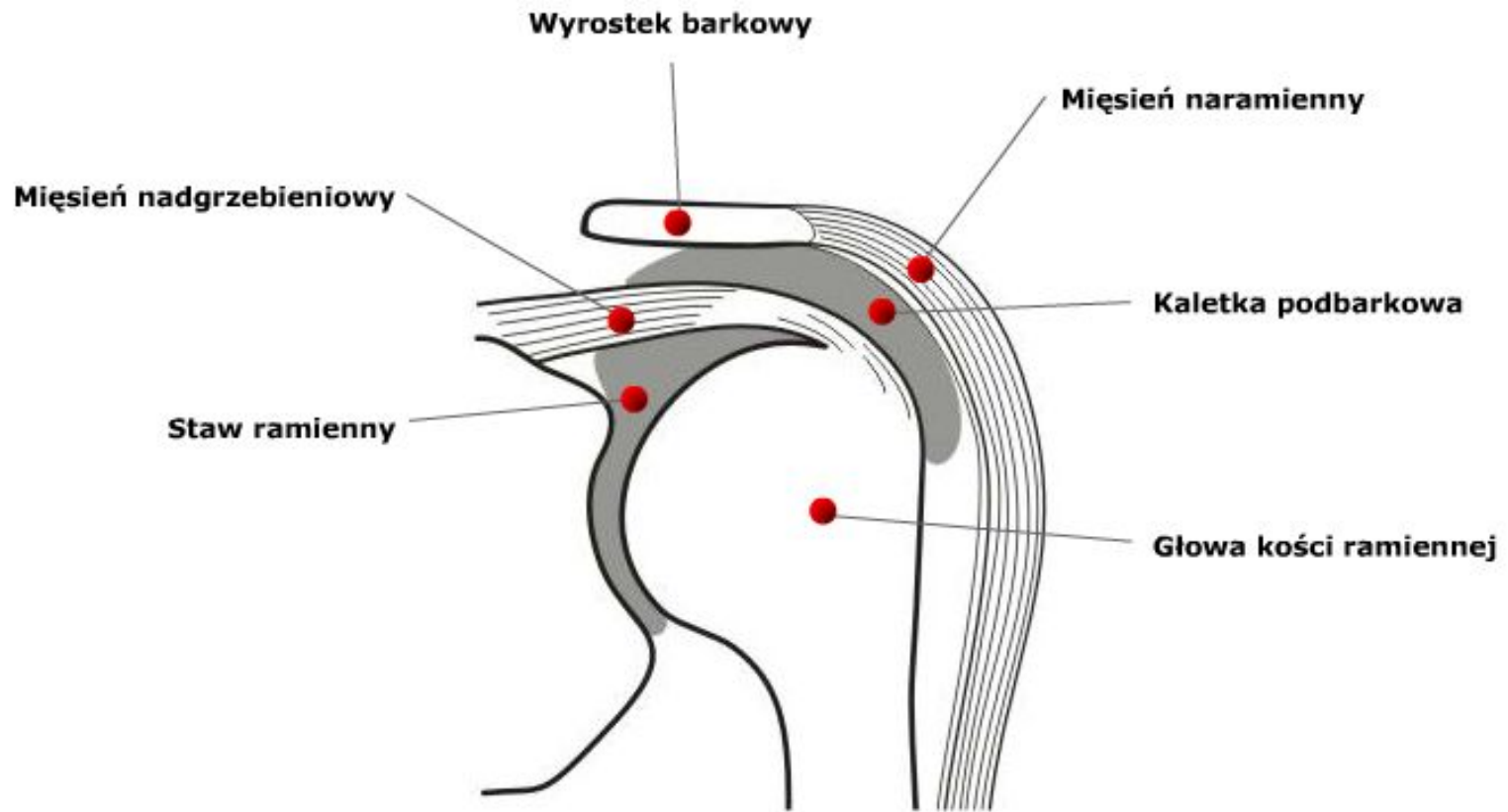
widok od przodu (przekrój czołowy)

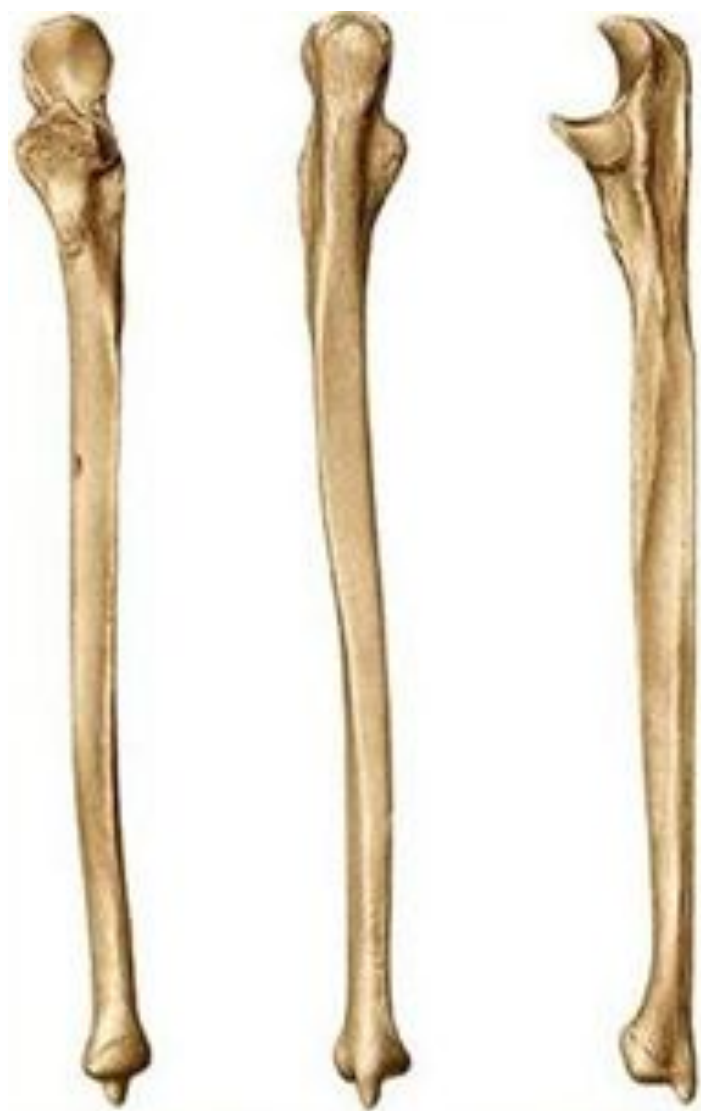

Staw ramienny i więzozrost barkowo-obojczykowy prawy. Widok od przodu.



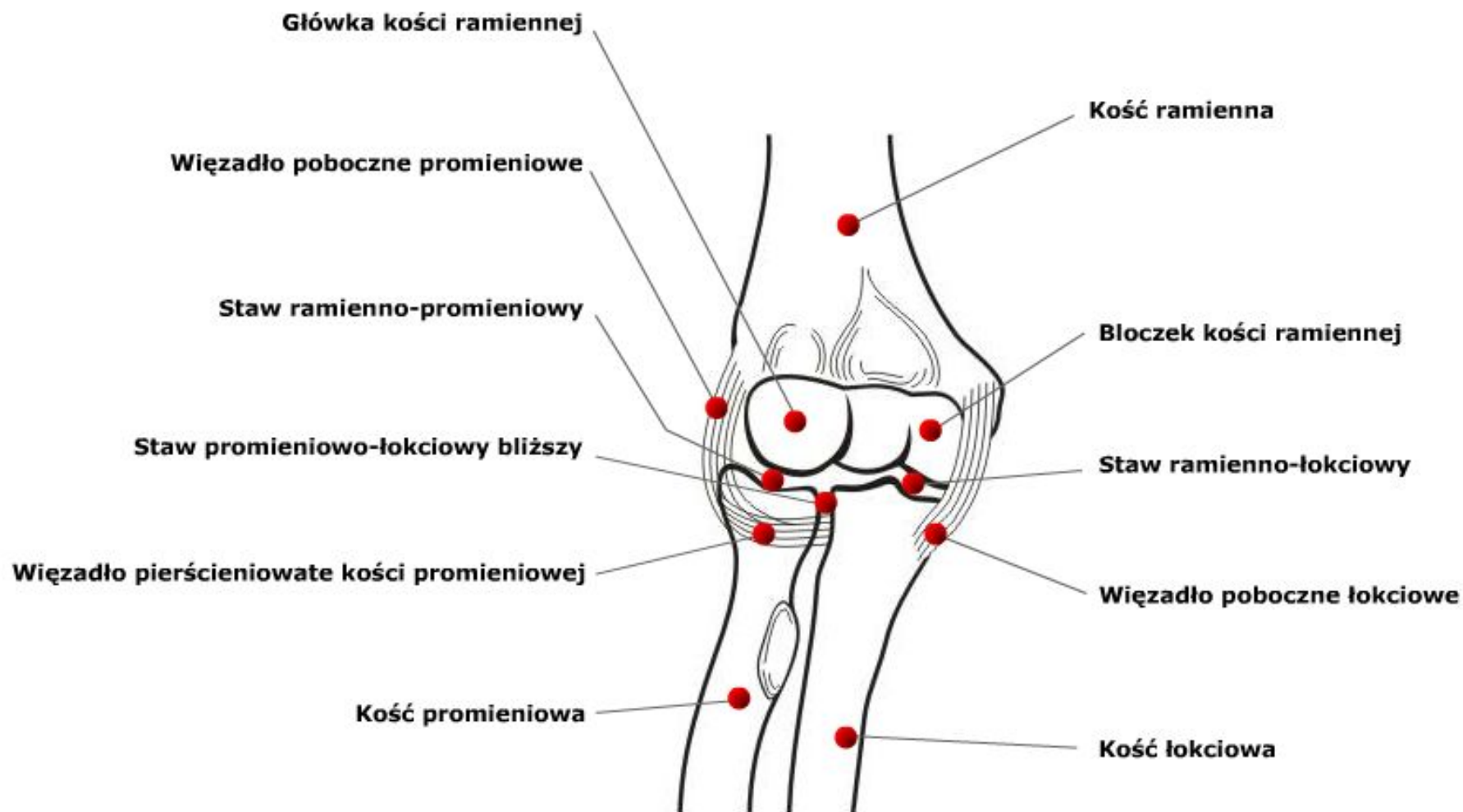
Położenie kaletki maziowej podbarkowej w stosunku do struktur sąsiednich (przekrój czołowy).



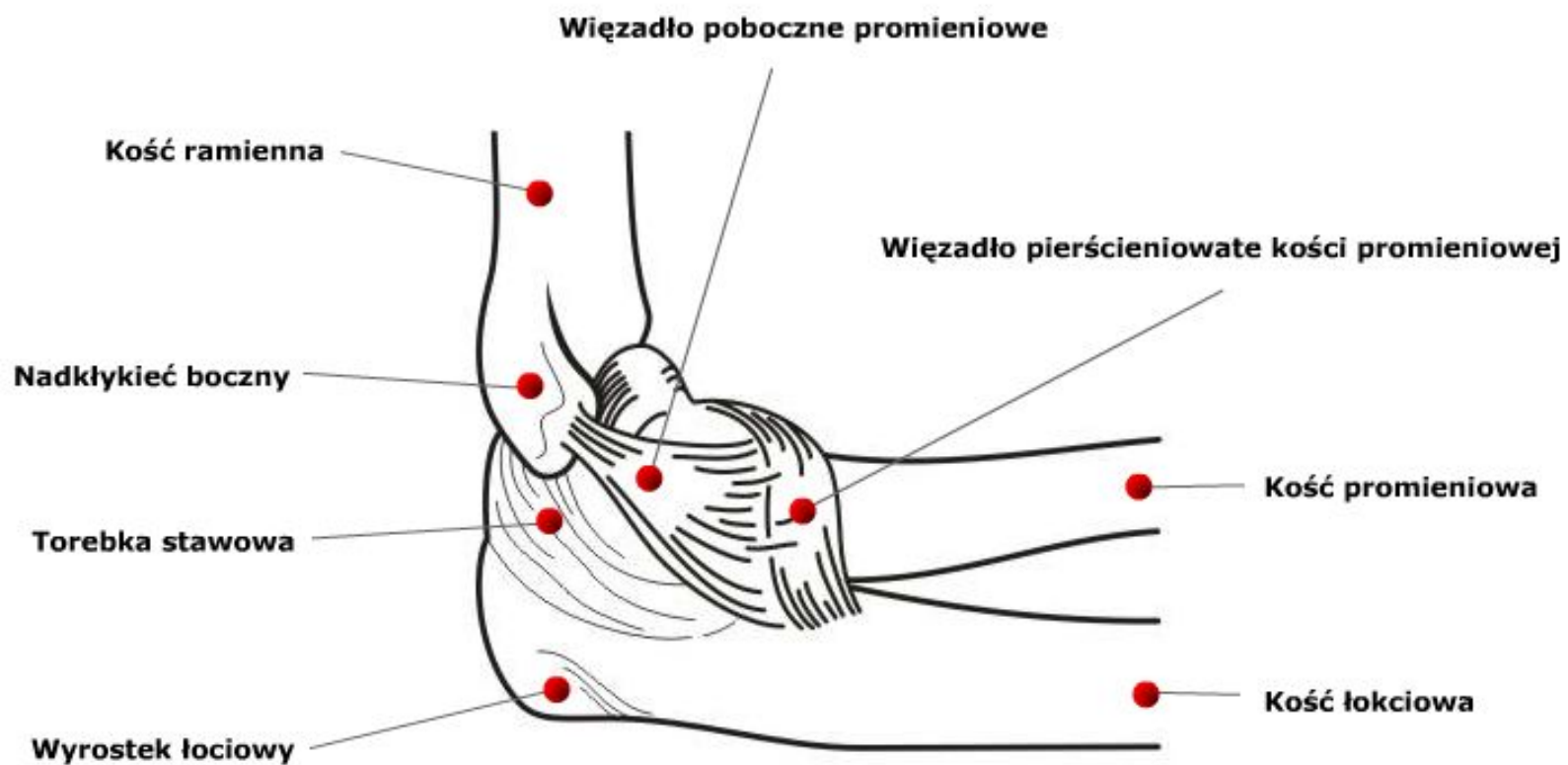


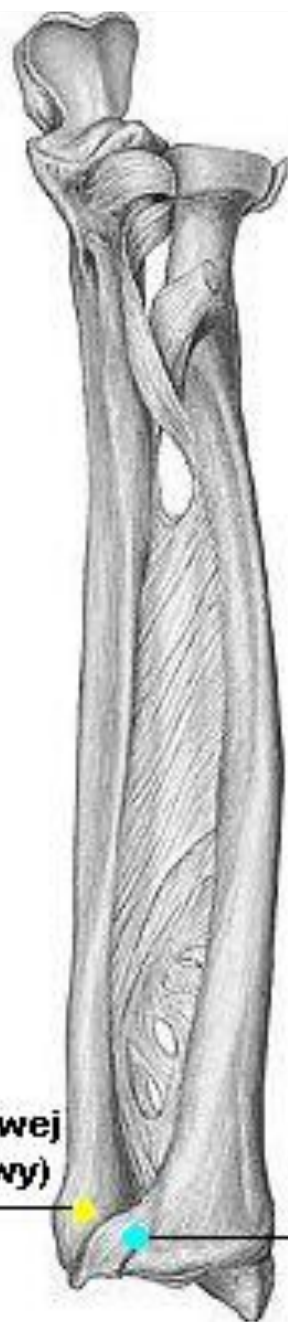

Schemat stawu łokciowego.



Więzadła stawu łokciowego. Widok od strony bocznej.

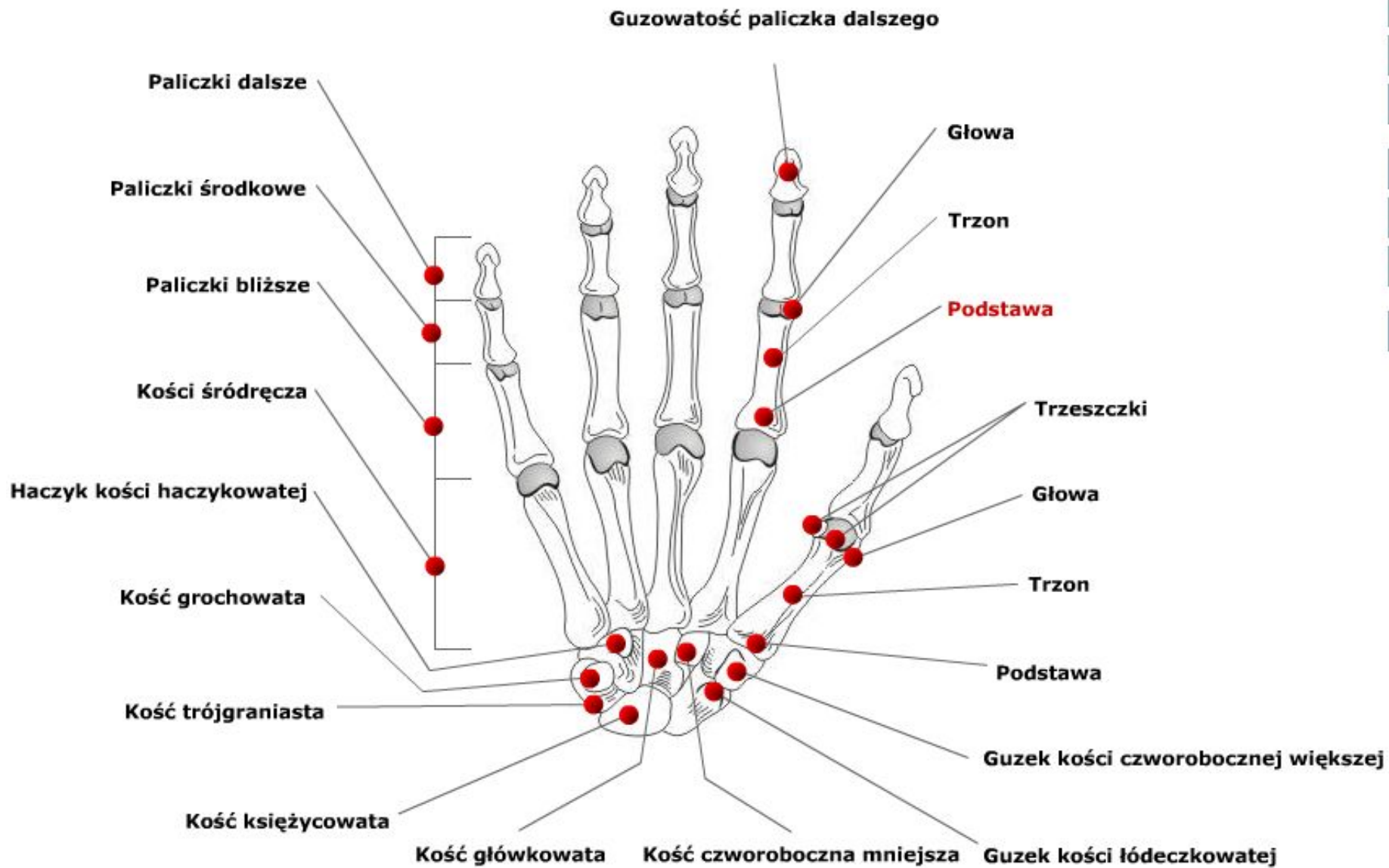


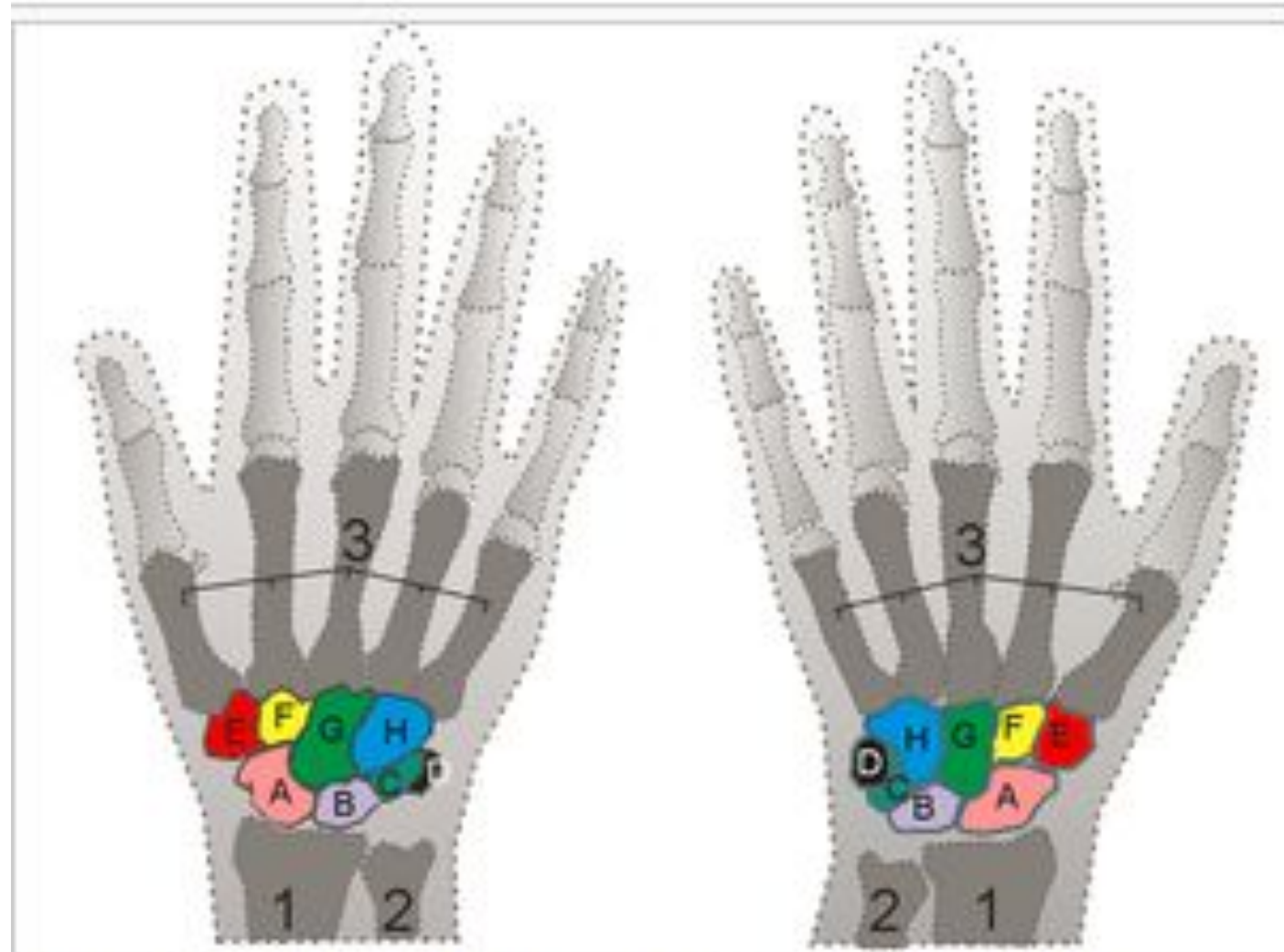


**głowa k. łokciowej
(obwód stawowy)**

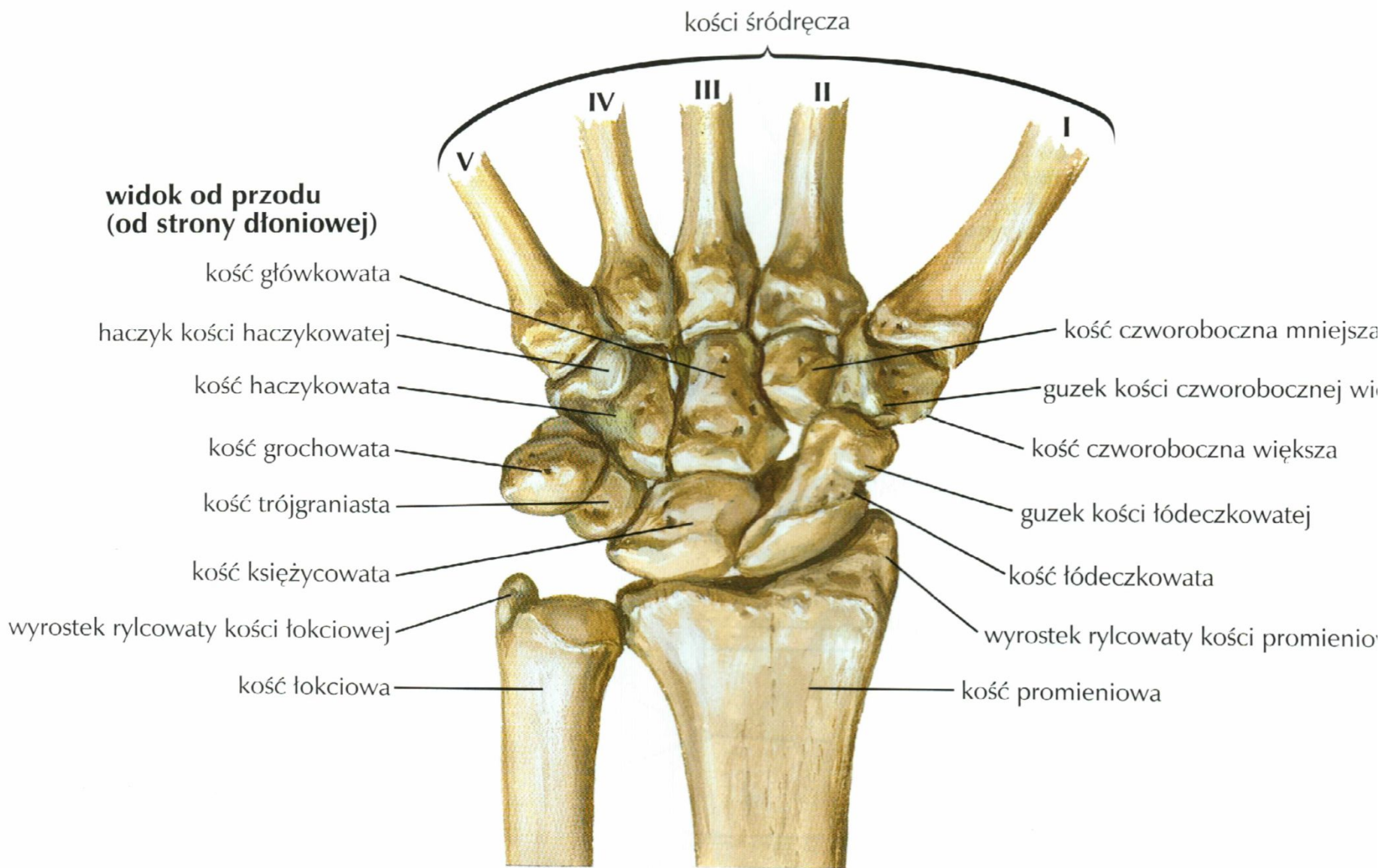
**wcięcie łokciowe
k. promieniowej**

Kości ręki prawej. Widok od strony dłoniowej.



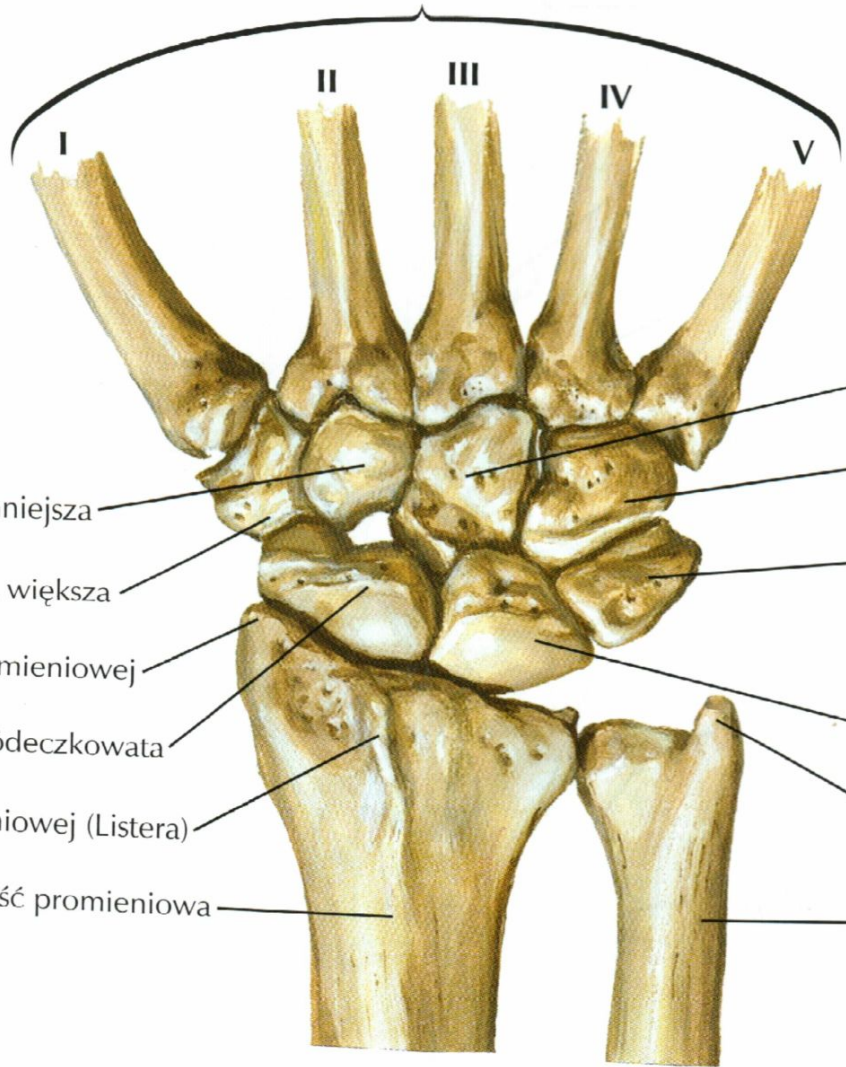


A - kość łódeczkowata B - kość księżycowata C - kość trójgraniasta D - kość grochowata E - kość czworoboczna większa F - kość czworoboczna mniejsza G - kość główkowata H - kość haczykowata



kości śródreńca

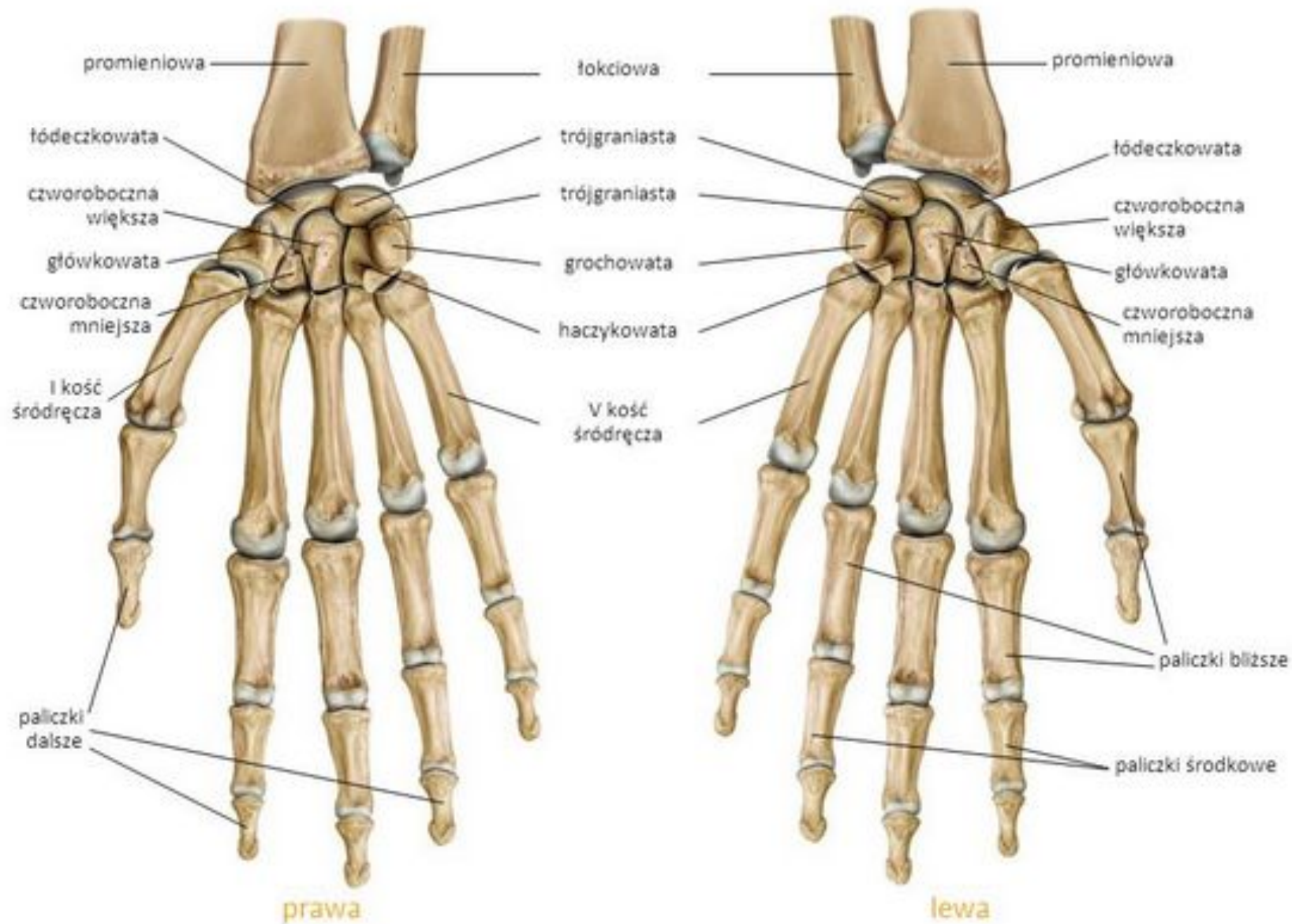
widok od tyłu
(od strony grzbietowej)



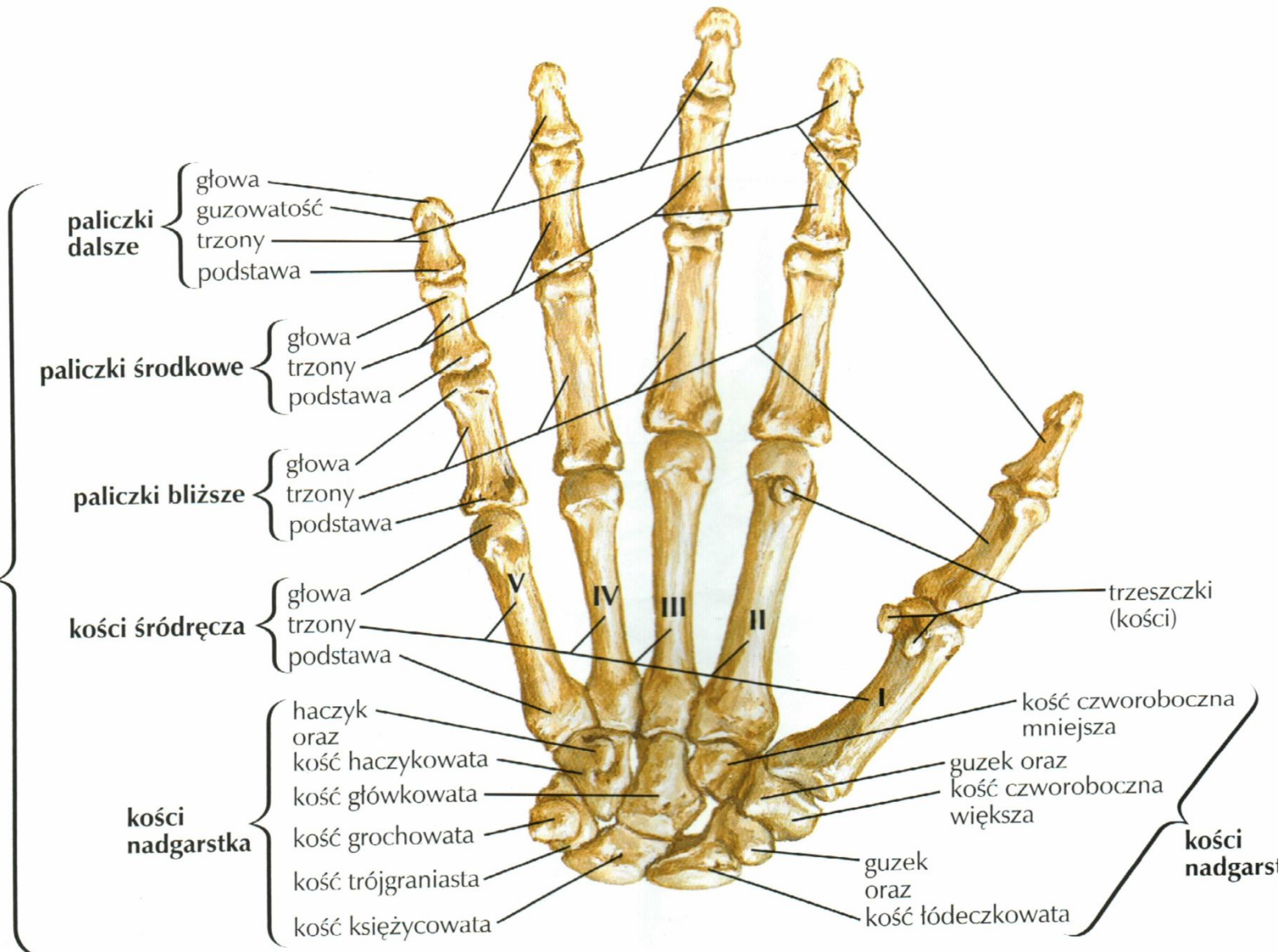
- kość czworoboczna mniejsza
- kość czworoboczna większa
- wyrostek rylcowaty kości promieniowej
- kość łódeczkowata
- guzek grzbietowy kości promieniowej (Listera)
- kość promieniowa
- kość główkowata
- kość haczykowata
- kość trójganiasta
- kość księżycowata
- wyrostek rylcowaty kości łokciowej
- kość łokciowa

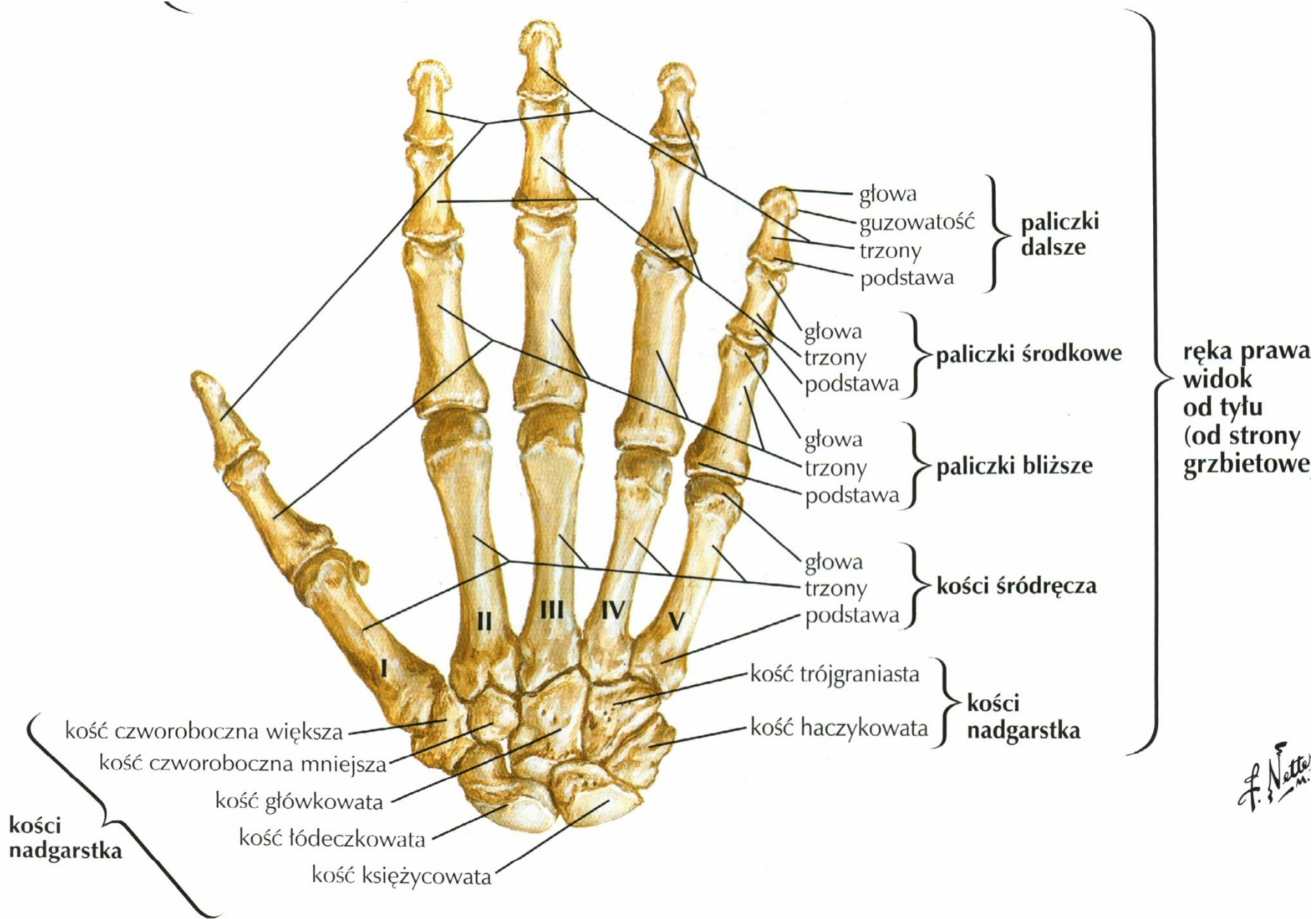
F. Netter
M.D.

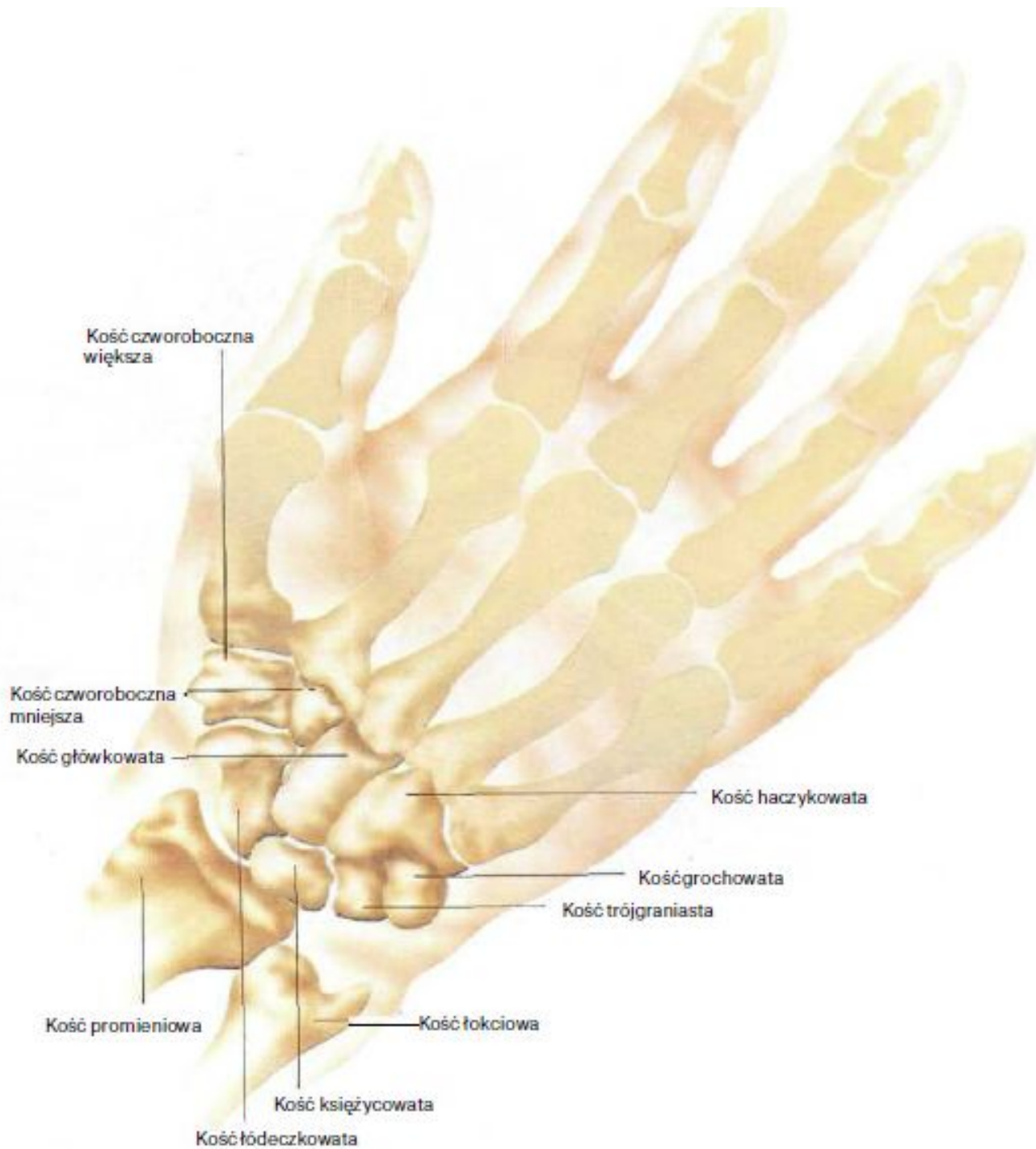
Kości ręki (od strony dłoniowej)



ręka prawa:
widok
od przodu
(od strony
dłoniowej)

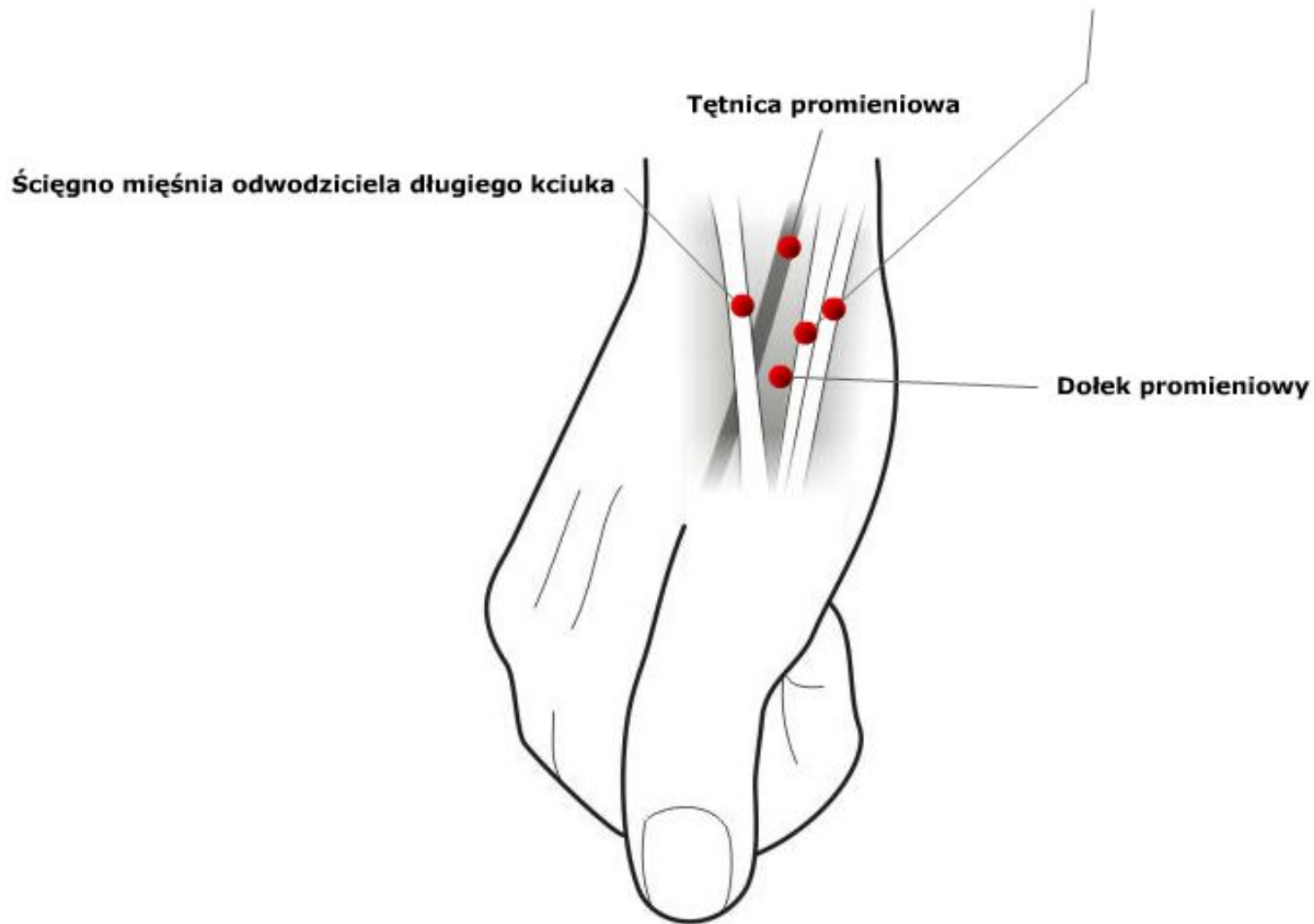




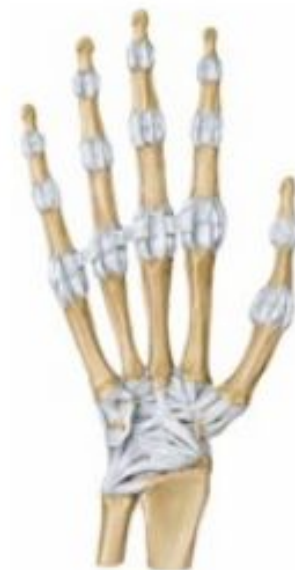
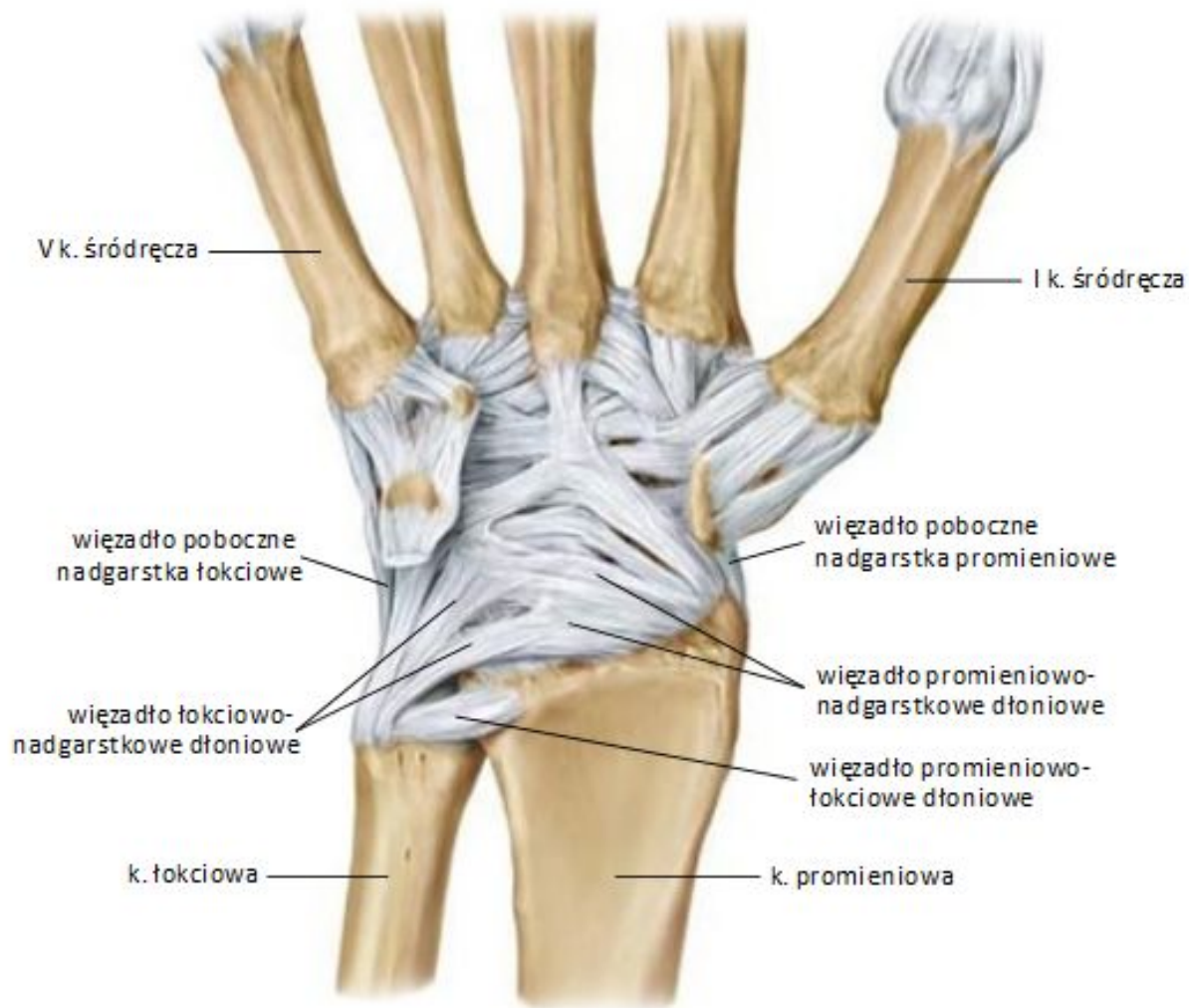
Dołek promieniowy (tabakierka anatomiczna).

Ścięgna prostownika krótkiego kciuka i mięśnia odwodziela długiego kciuka

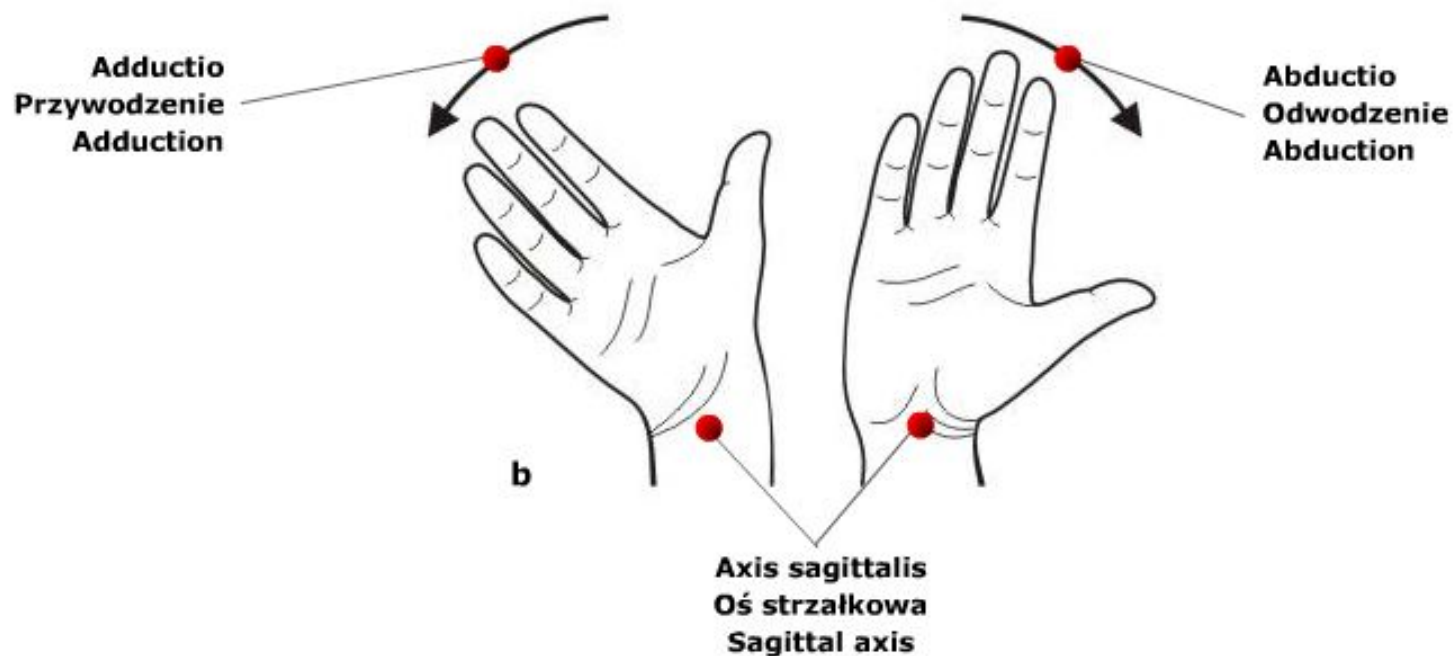
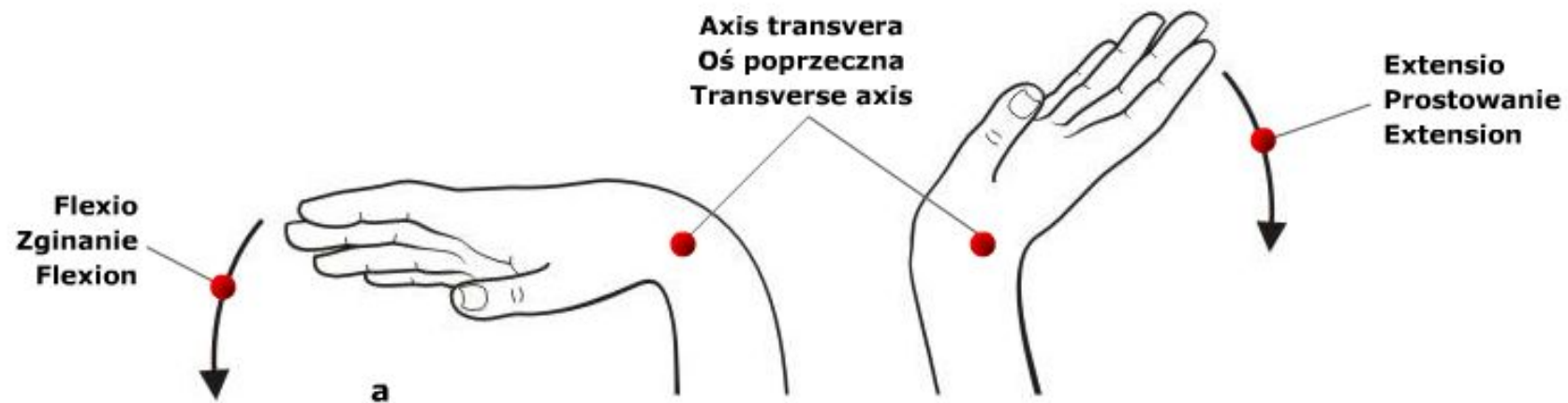


Staw promieniowo-nadgarstkowy

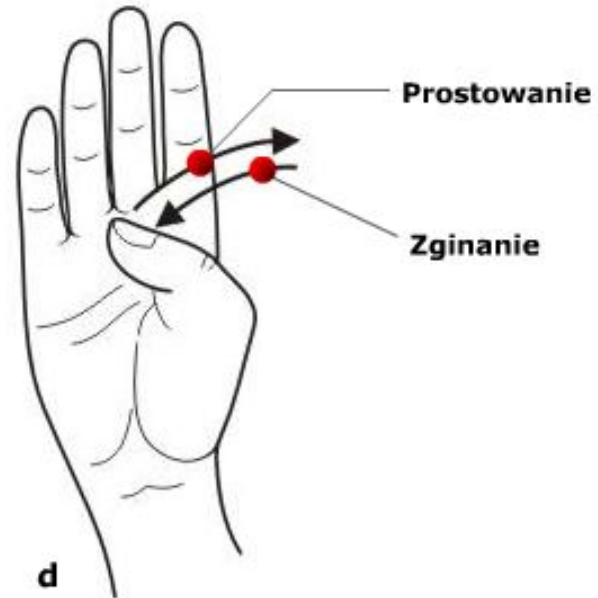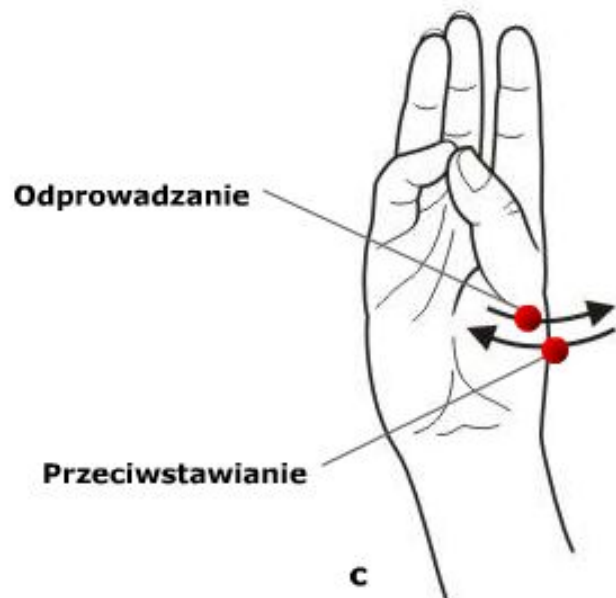
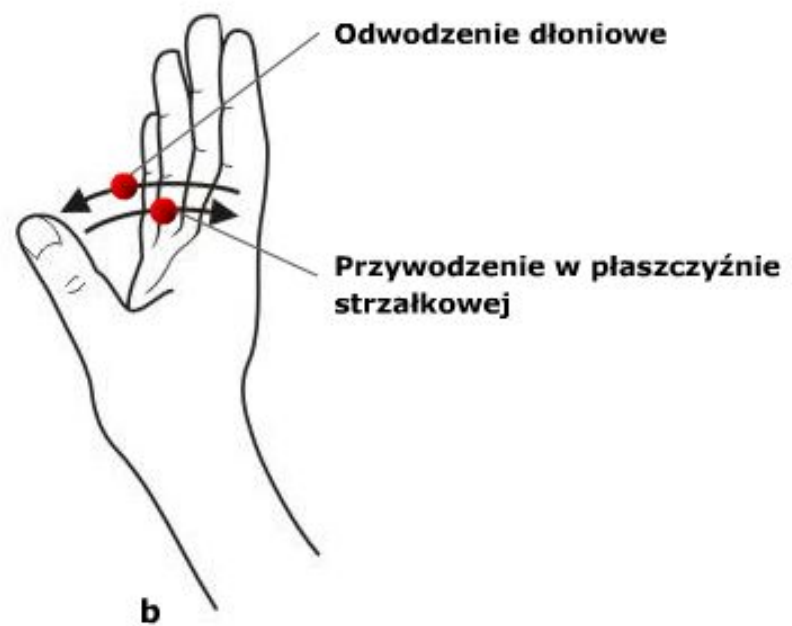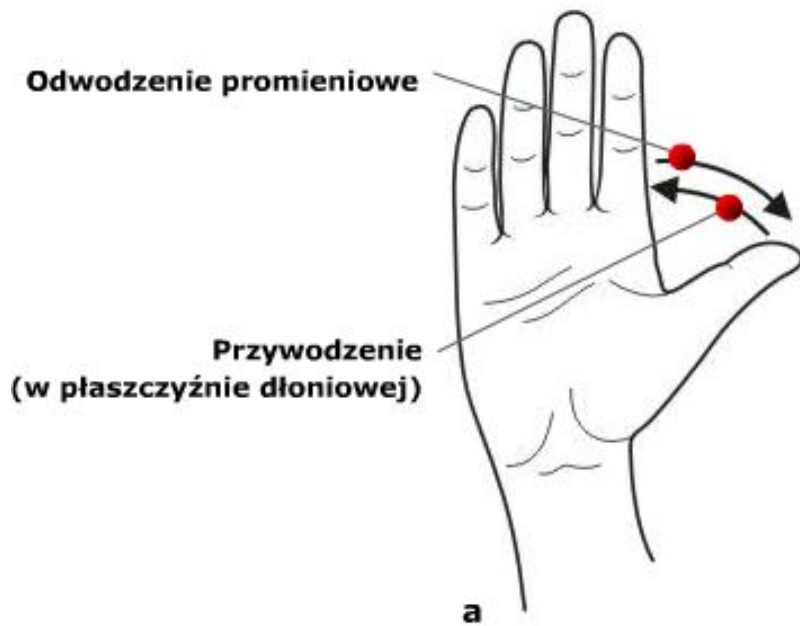


widok od strony dłoniowej

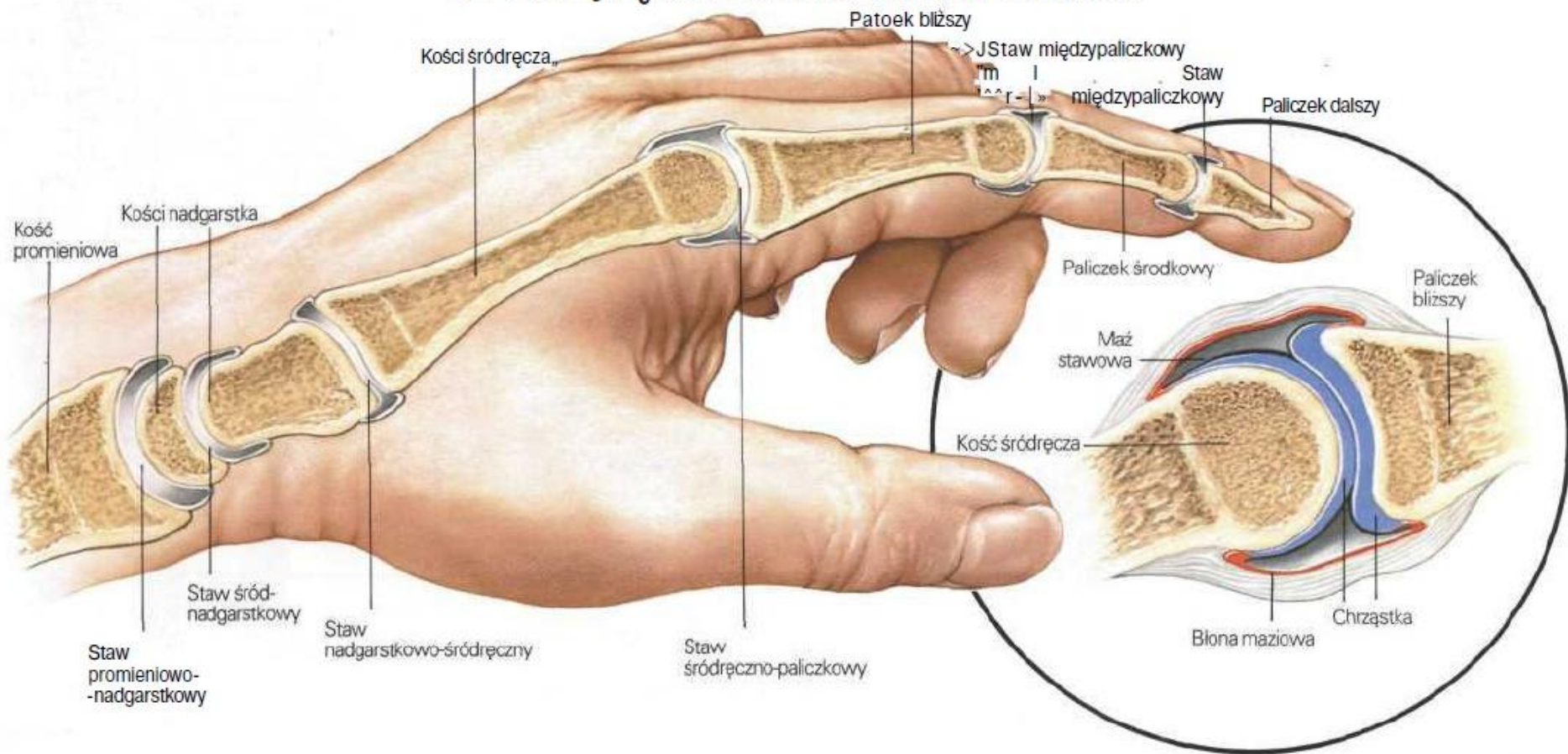
Ruchy w stawie promieniowo-nadgarstkowym.



Ruchy kciuka.



Przekrój ręki z zaznaczeniem stawów



Ściągna mięśni palców ręki.

