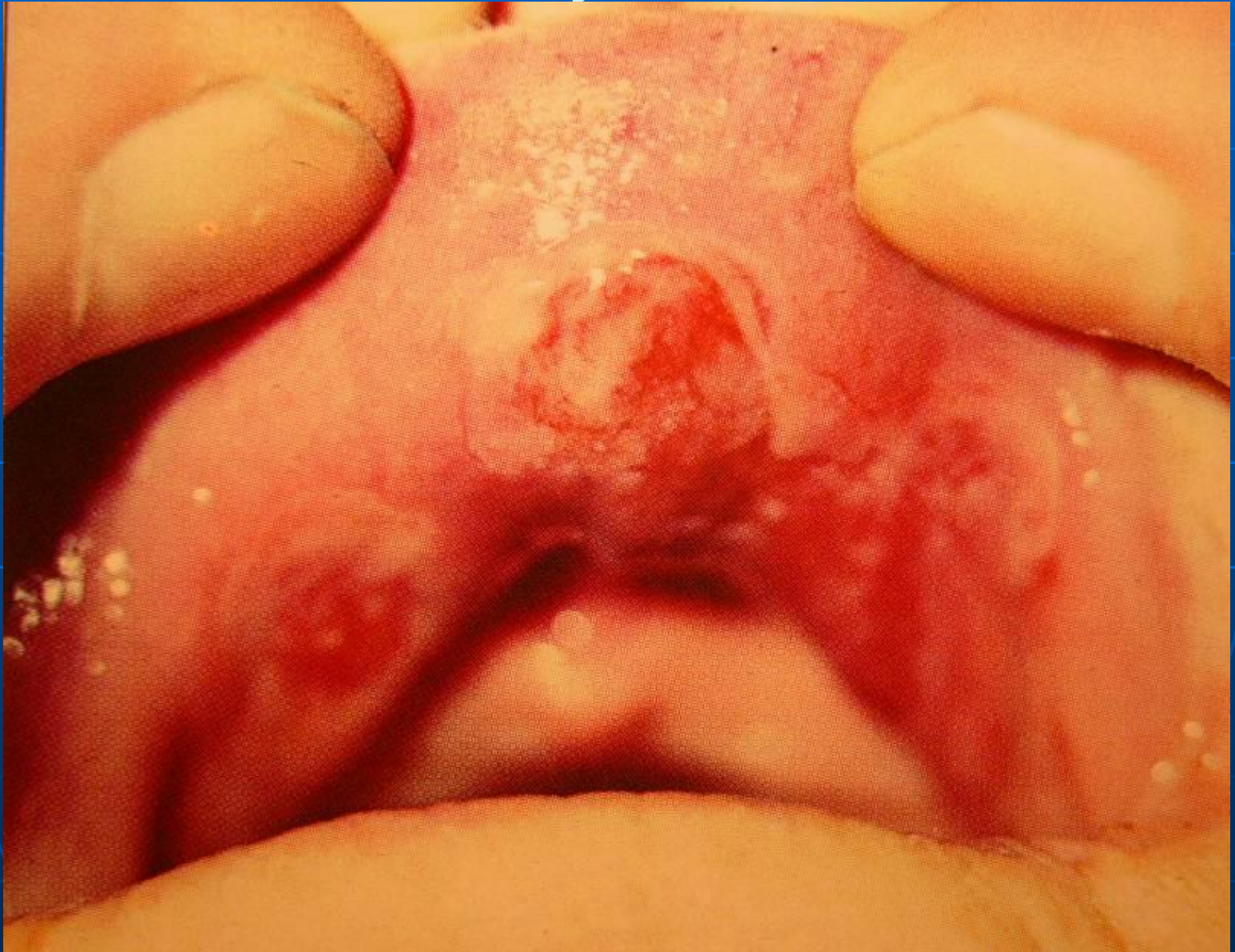
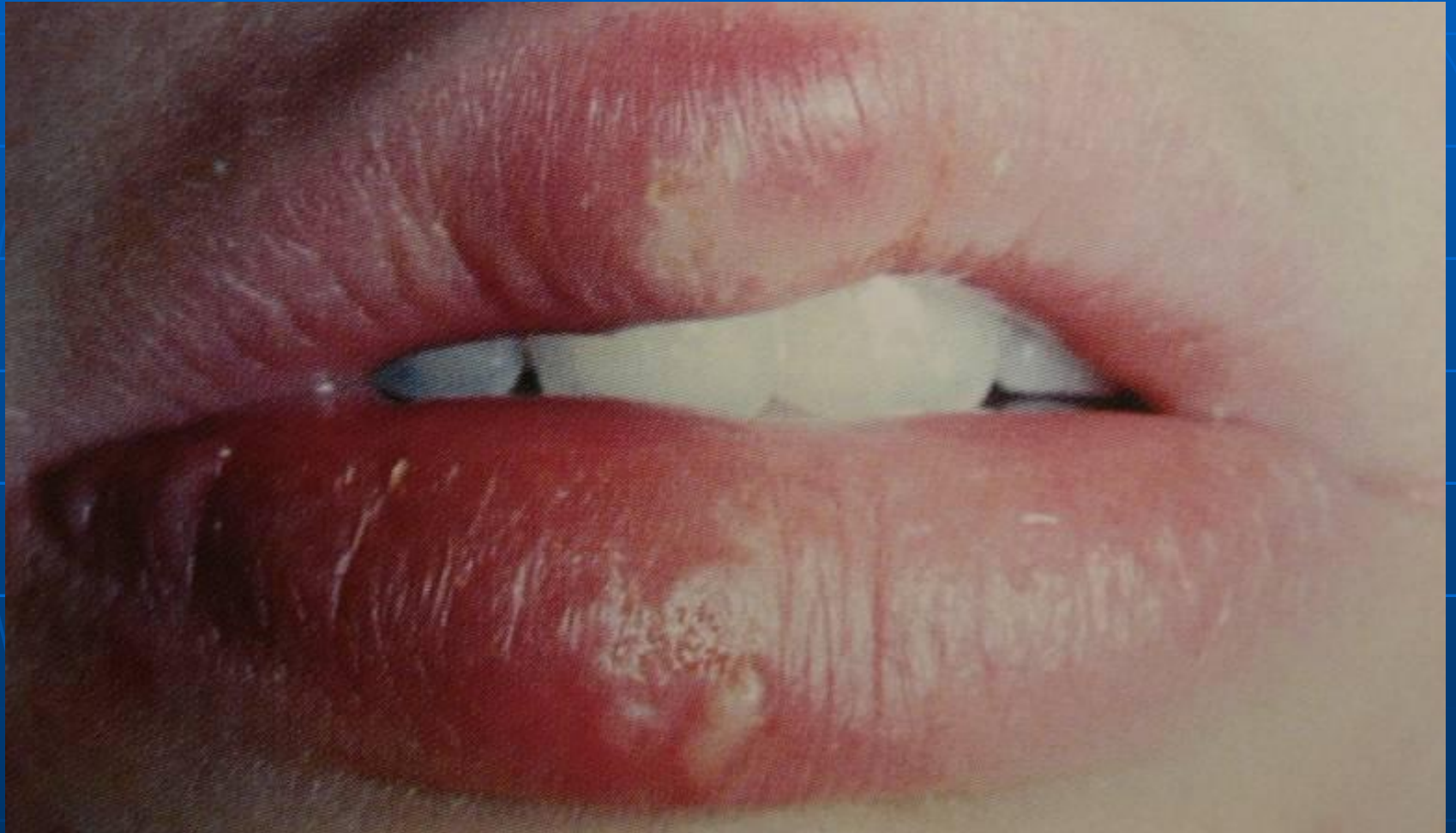
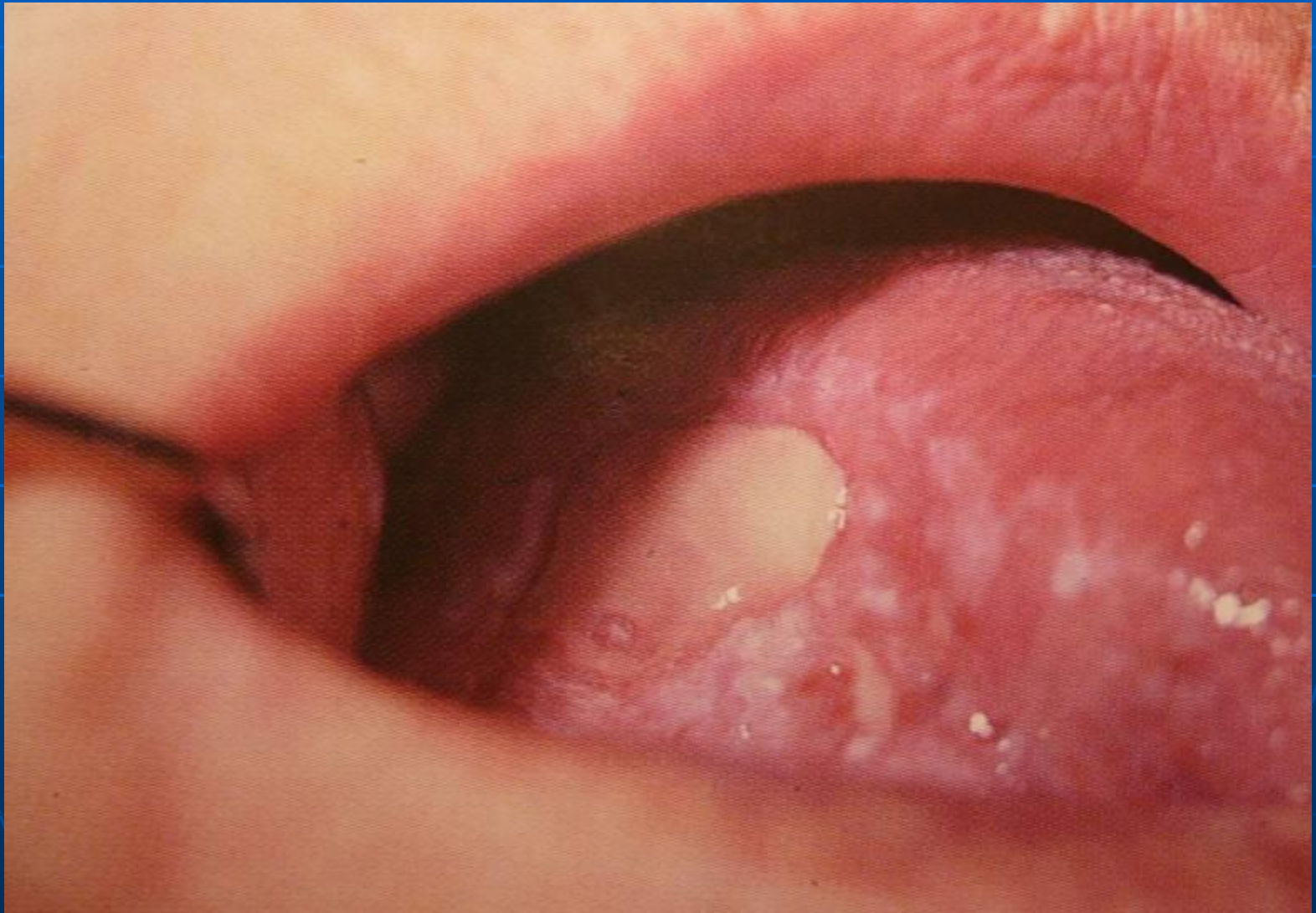# Бугорок на слизистой оболочки верхней губы



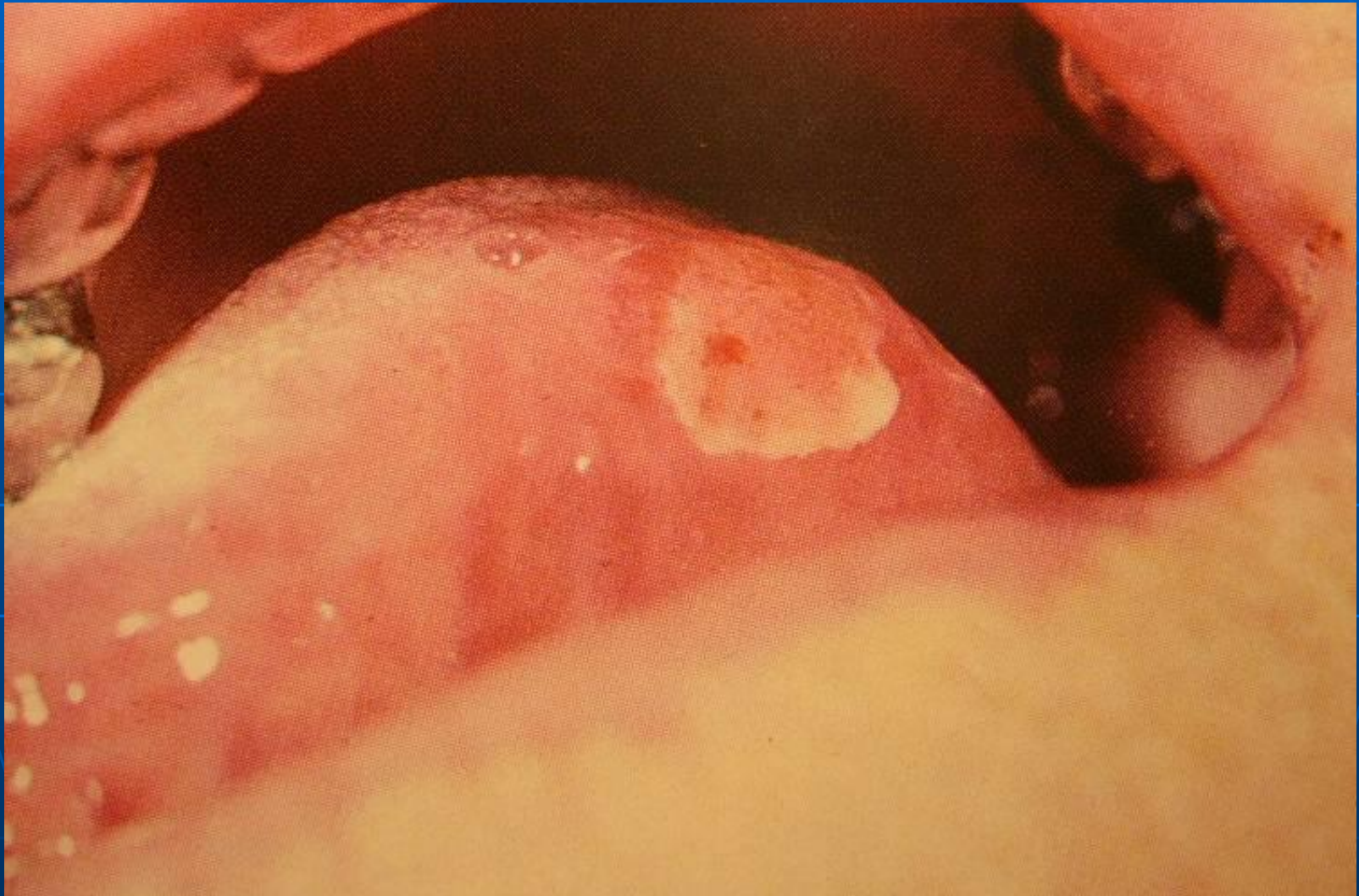# Пузырек на нижней губе



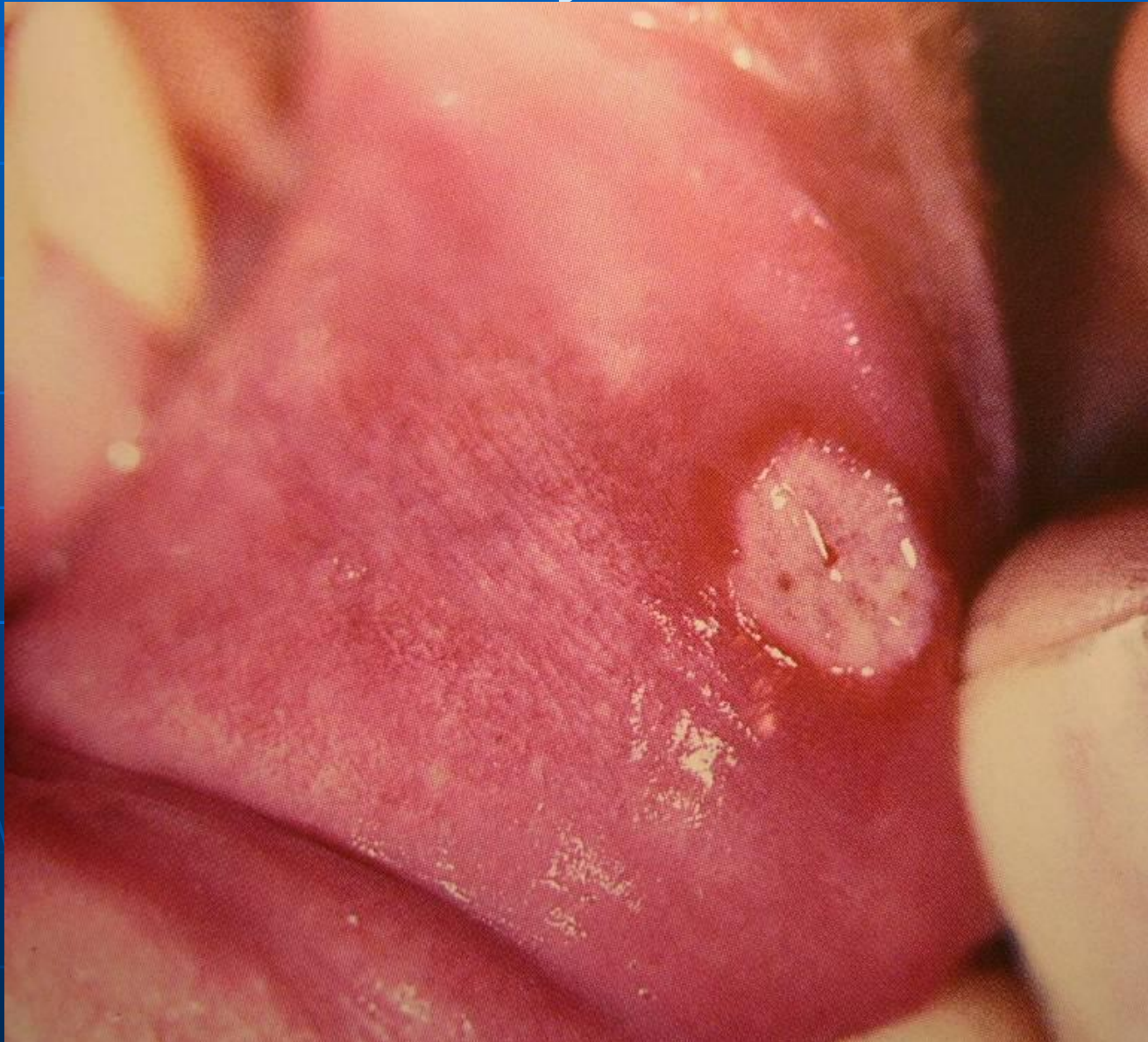# Пузырь на слизистой оболочке языка



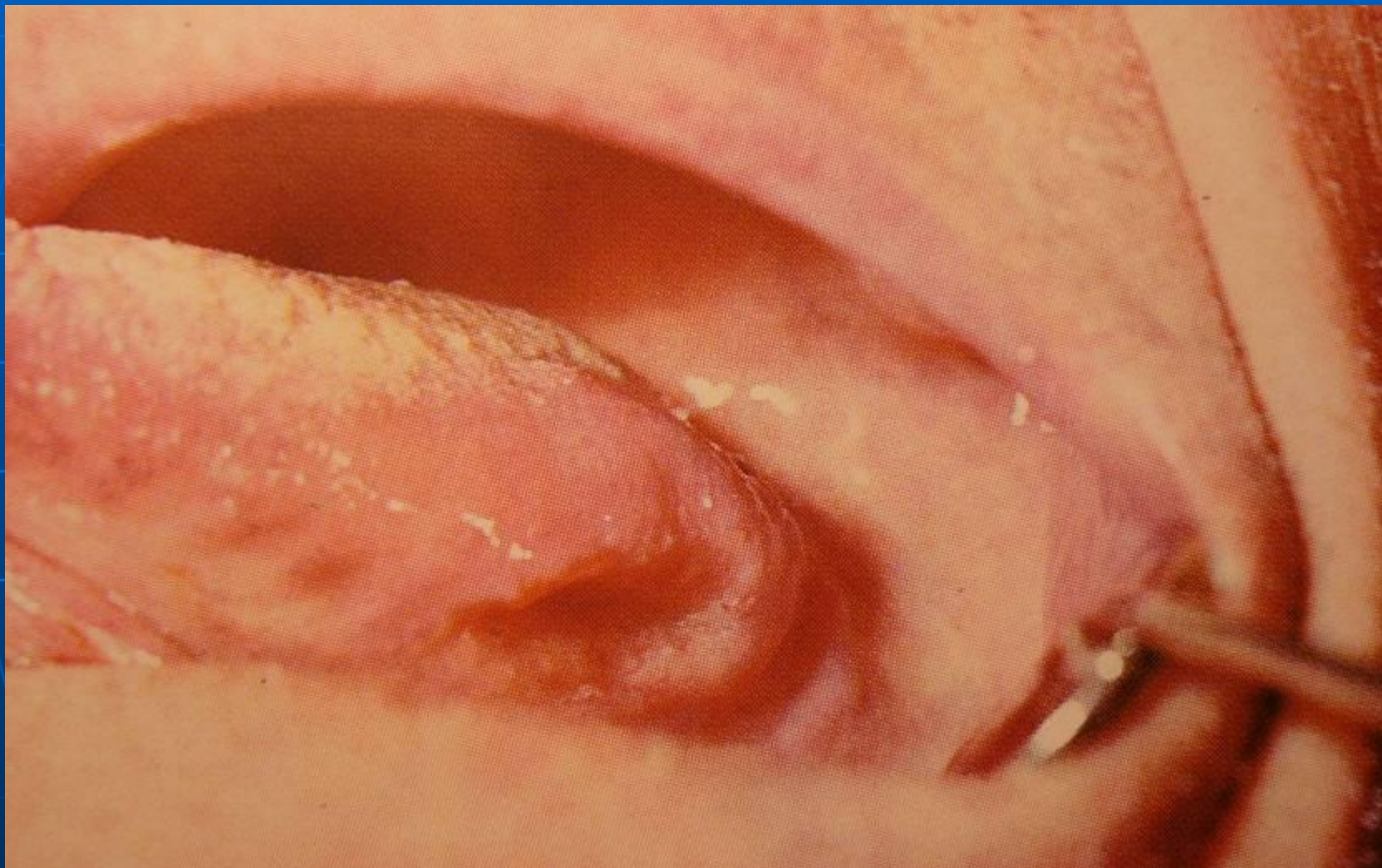
# Эрозия на боковой поверхности языка



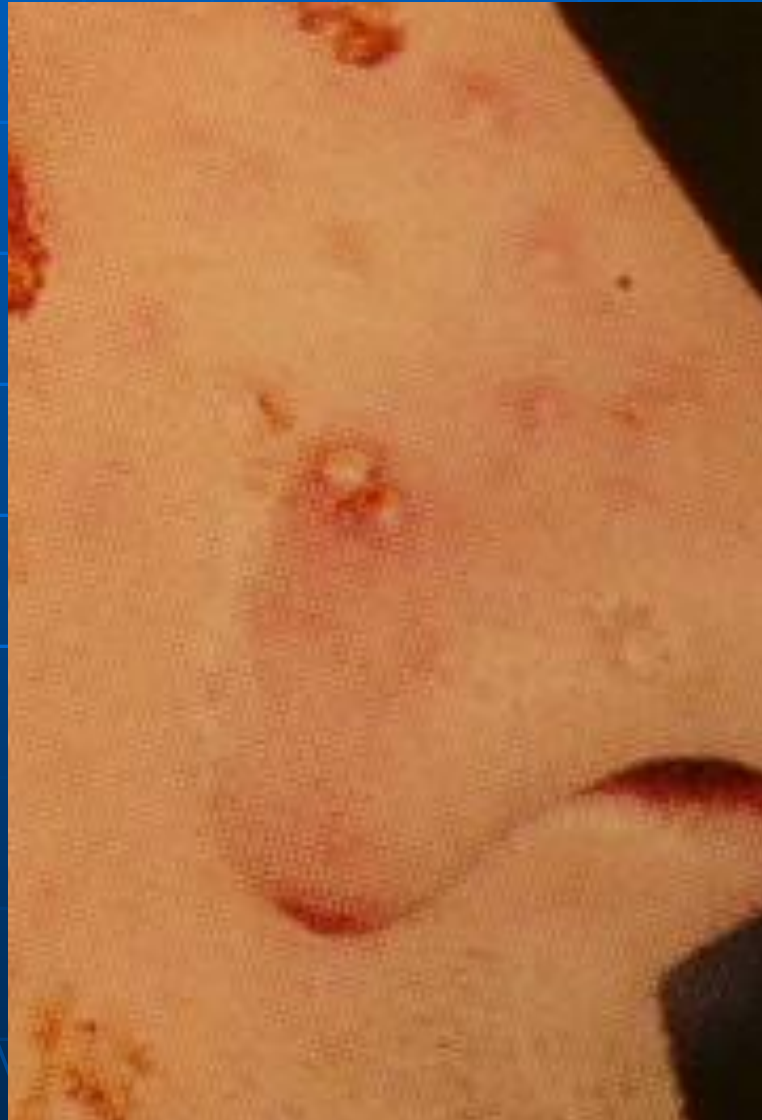# Афта на слизистой оболочке нижней губы



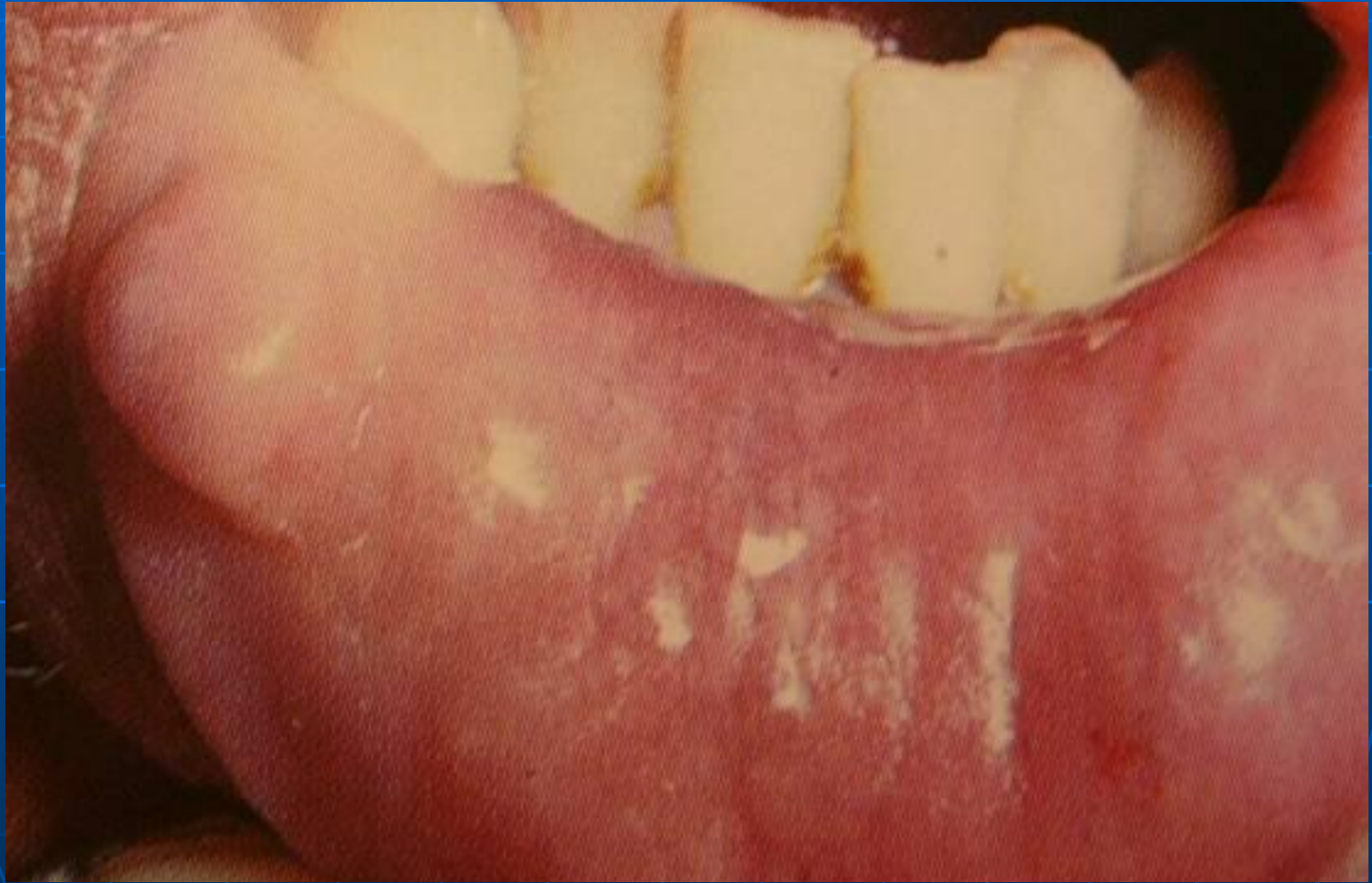# Язва на боковой поверхности языка



# Гнойничок на коже лица

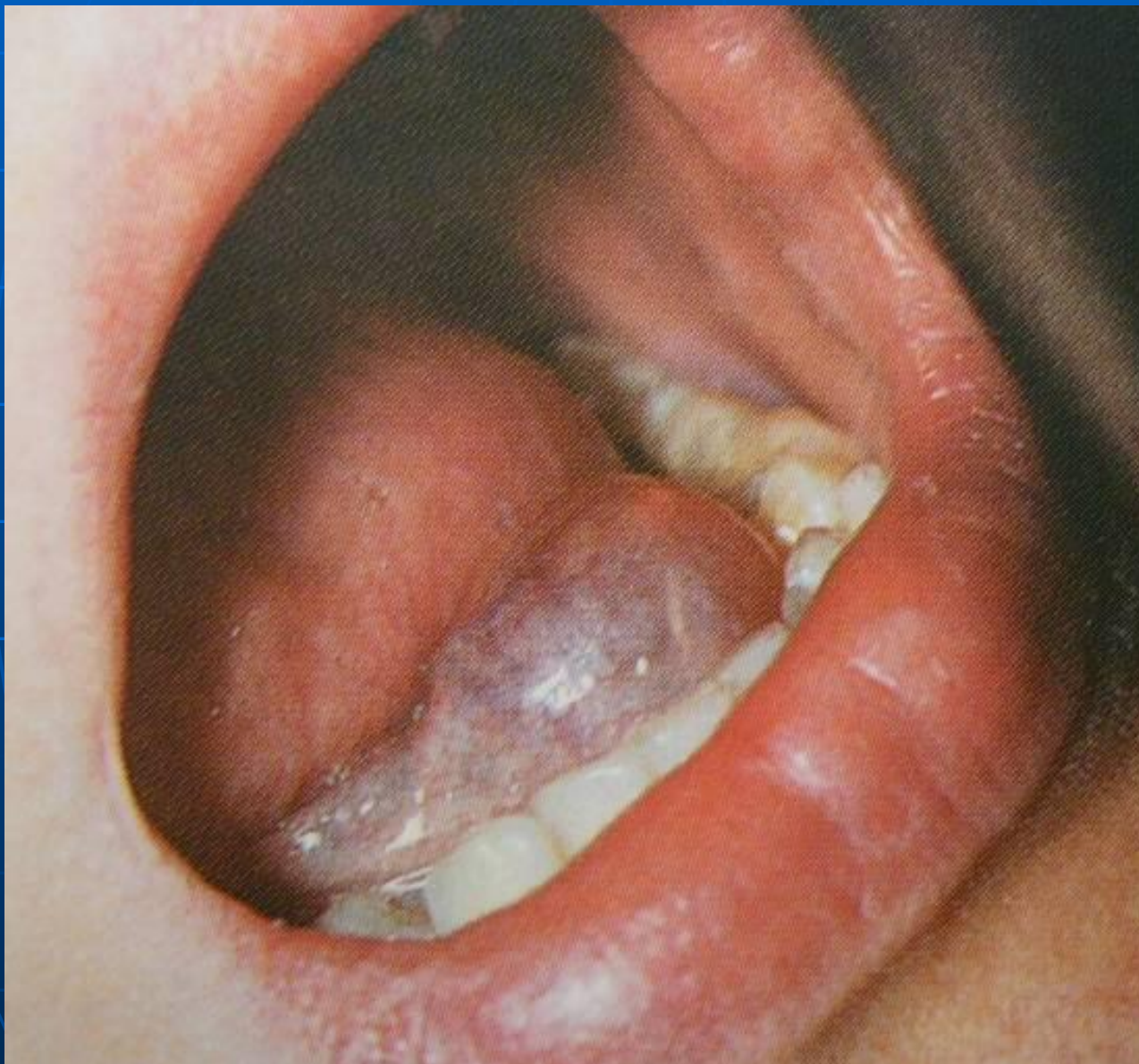

# Узел на слизистой оболочке нижней губы

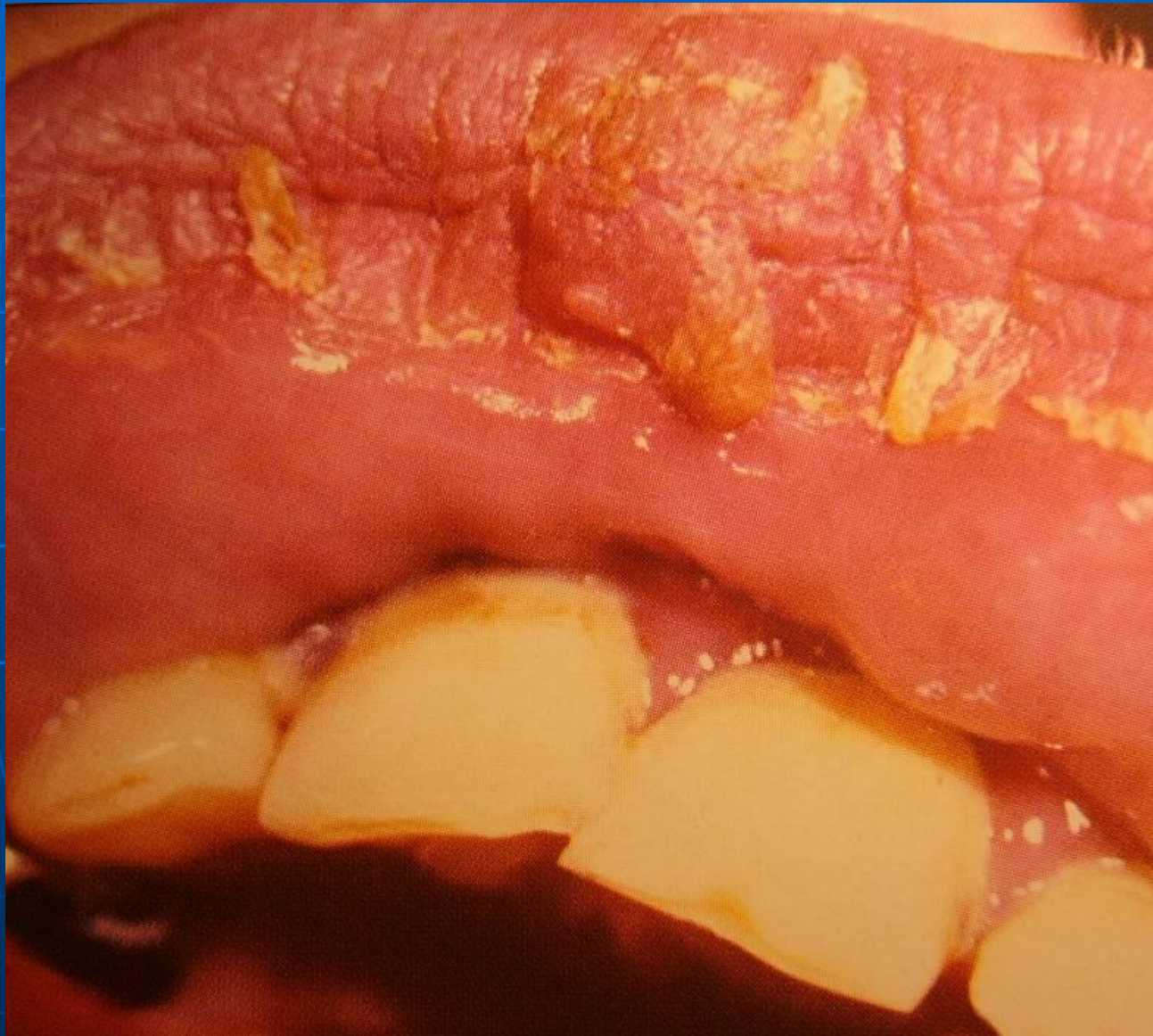



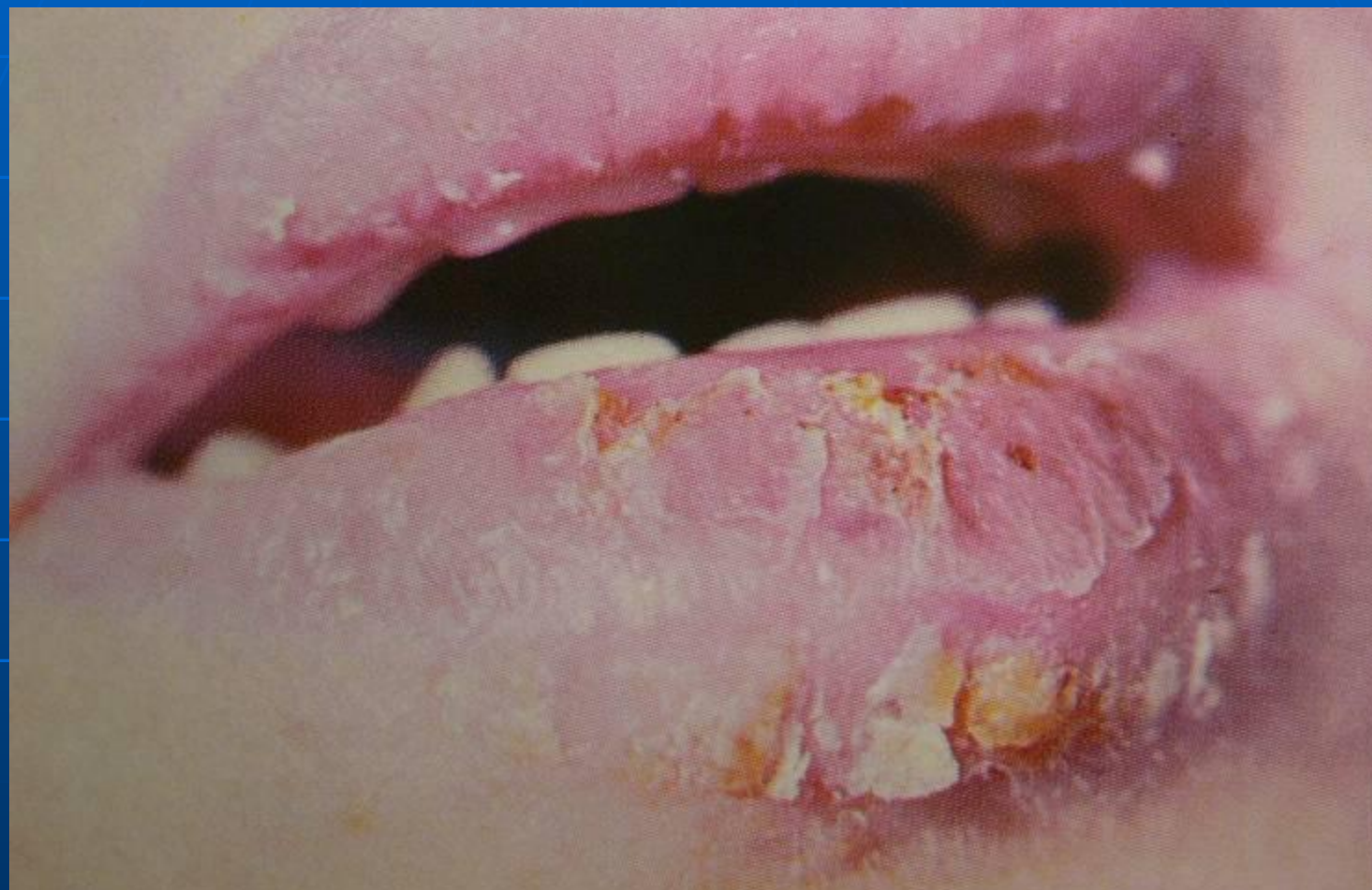# Киста слизистой оболочки полости рта



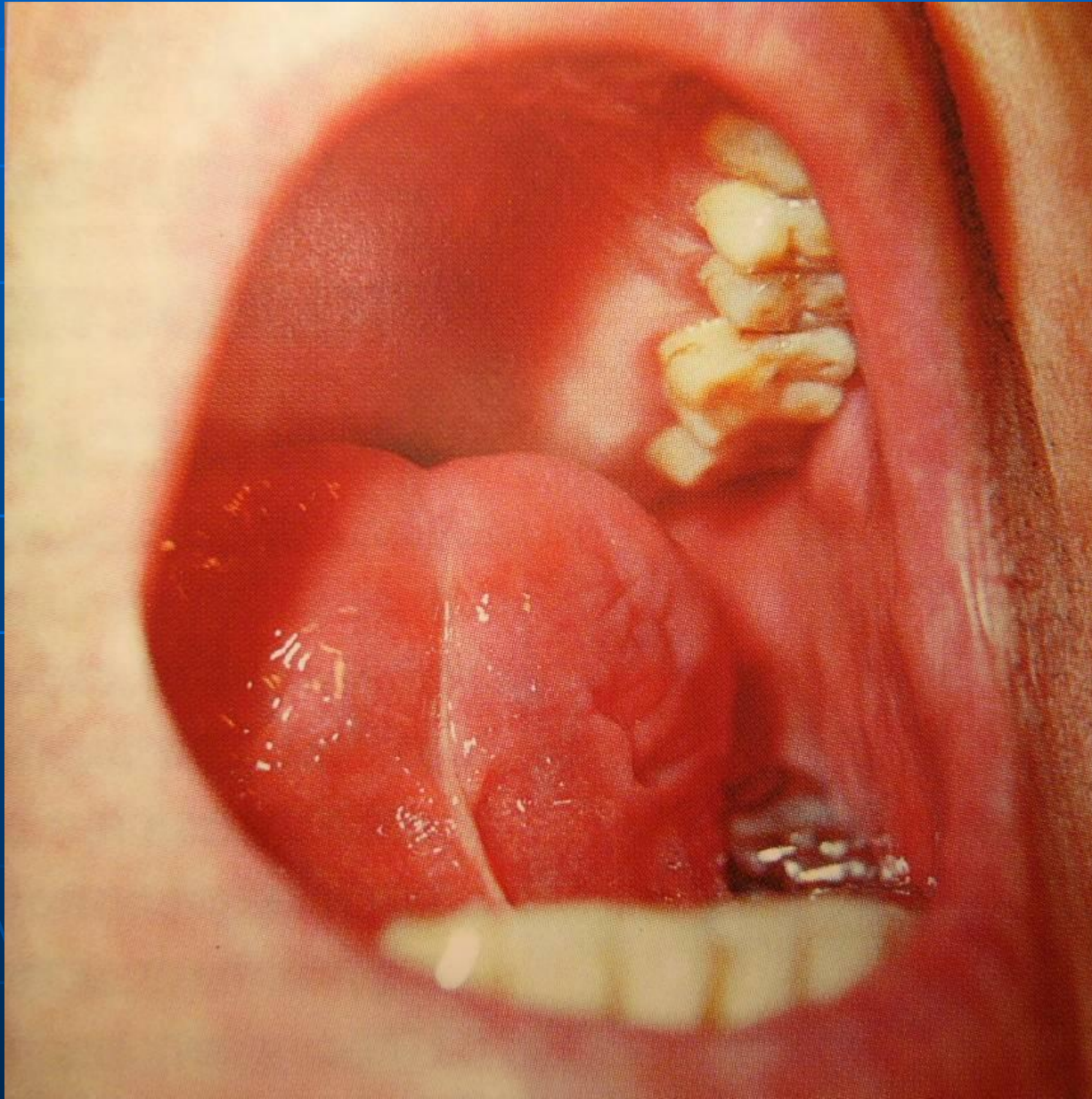
# Корка на верхней губе



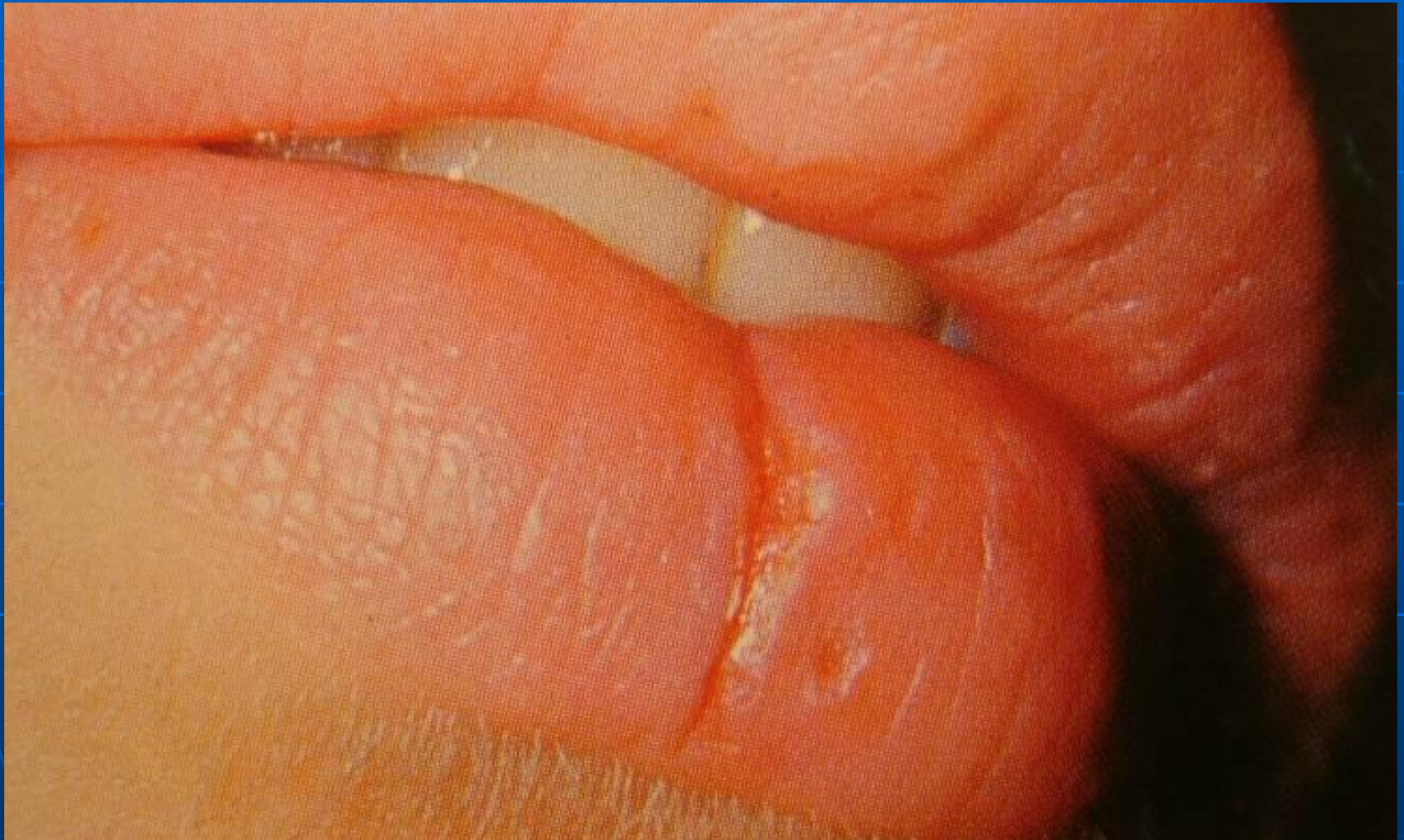# Чешуйки на слизистой оболочке губы



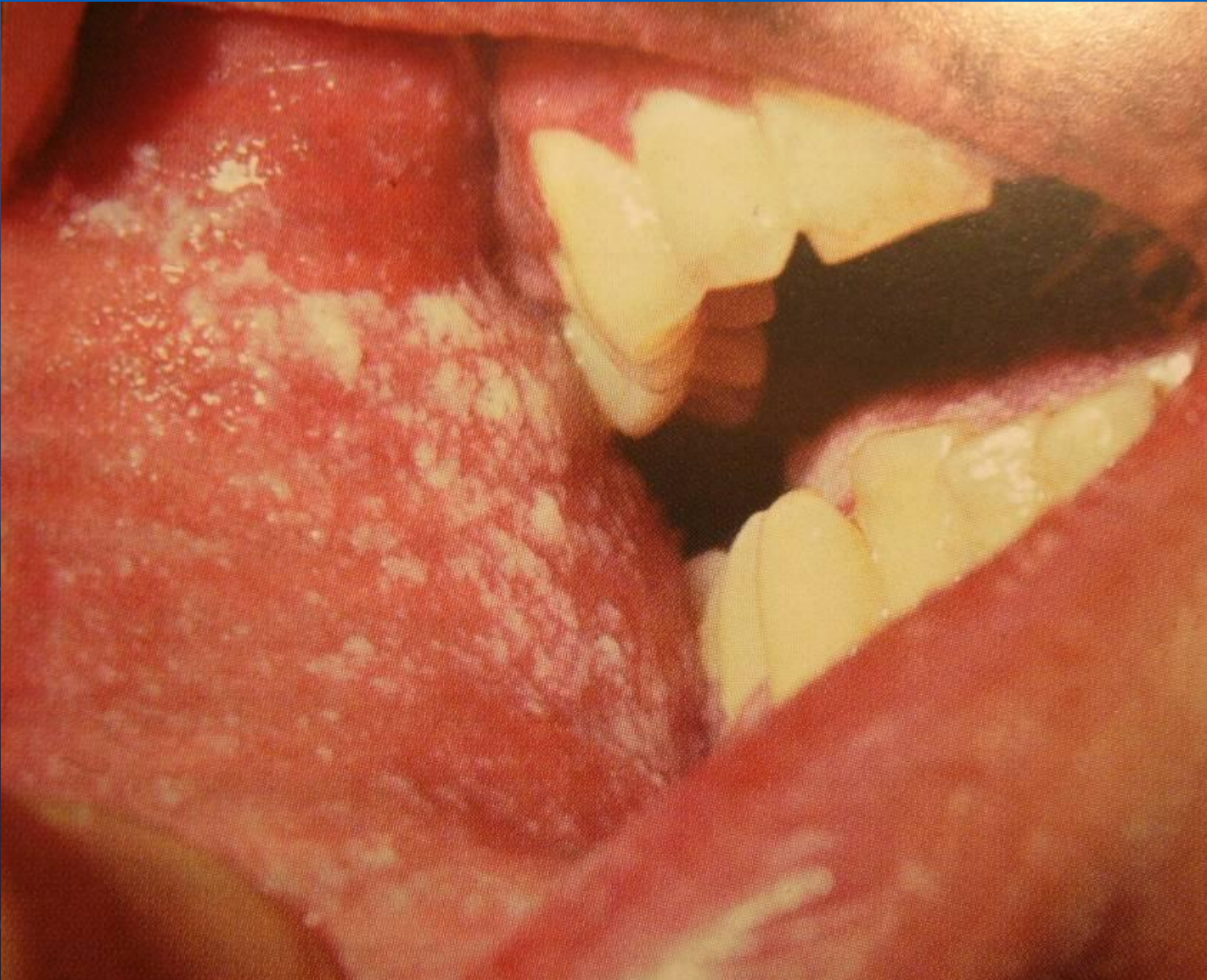# Атрофический рубец нижней поверхности языка



# Трещина красной каймы нижней губы



# Творожистый налет



# Ангионевротический отек

