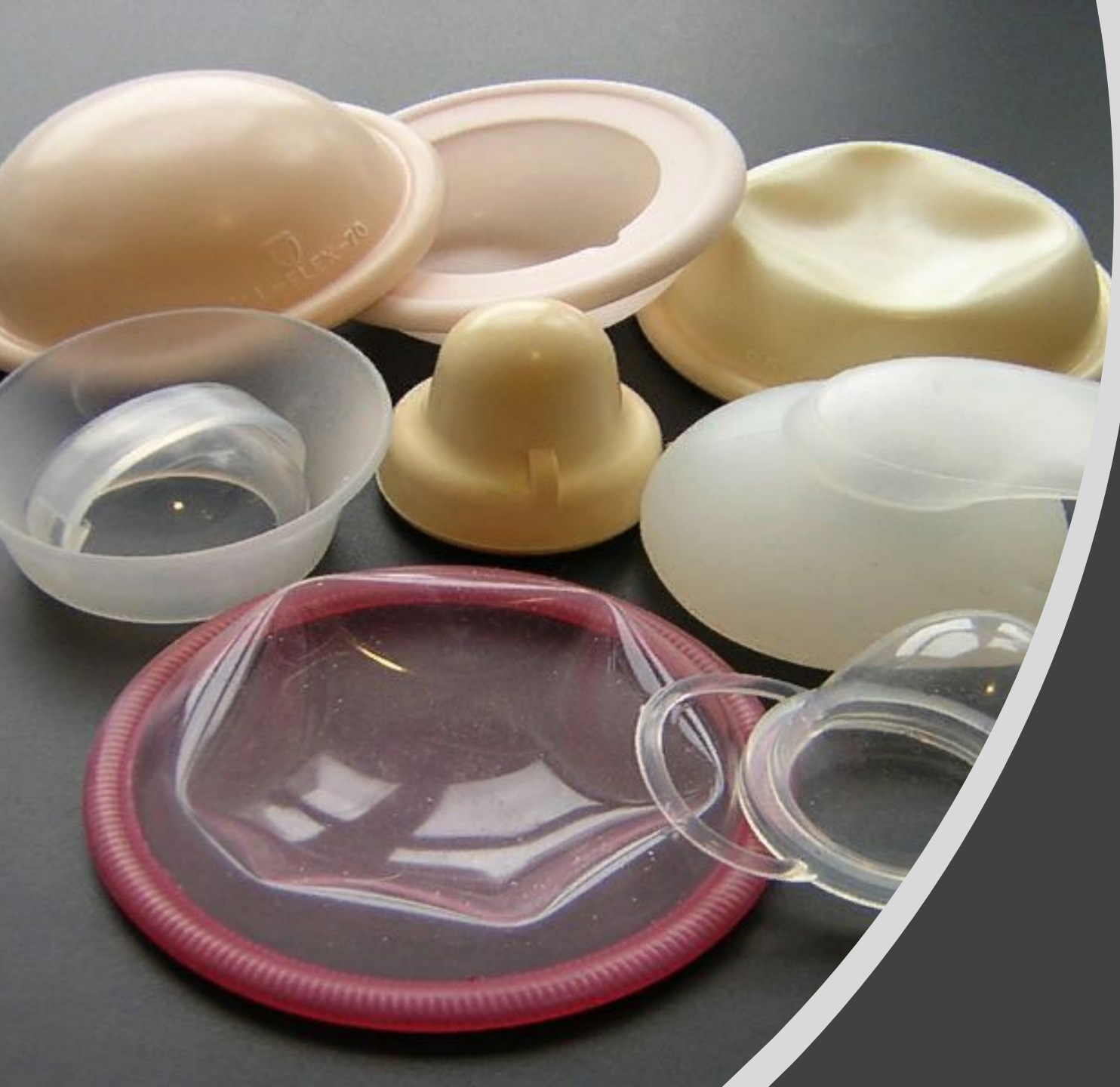



# Барьерные методы контрацепции

Подготовила студентка 3 курса отделения  
Лечебное дело Шестакова П. И.

Преподаватель: Мардаровская Т. А.

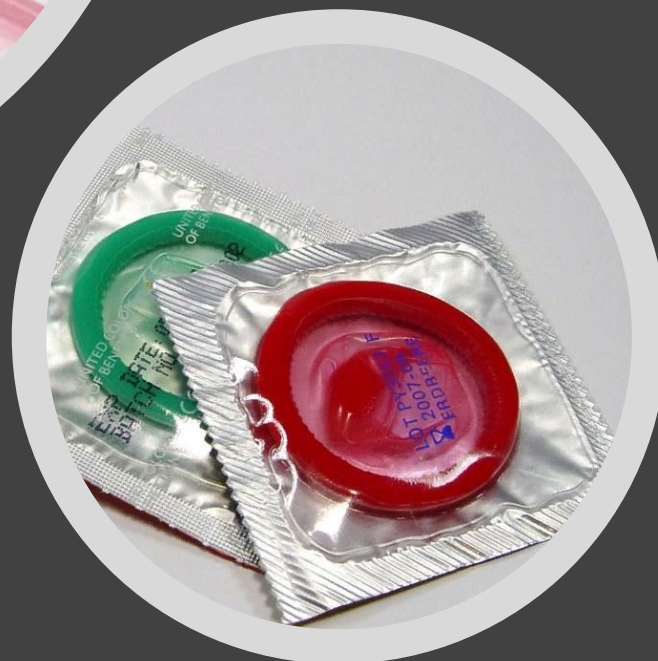A top-down view of various contraceptive methods arranged on a bright yellow background. In the upper left is a white condom. To its right is a clear plastic blister pack containing a single yellow pill. Further right is a purple diaphragm. Below the condom is a white string tied to a copper-colored IUD. In the center is a teal blister pack with a calendar grid and two white pills. To its right is a silver blister pack with two white pills. In the lower right is a red and yellow condom. At the bottom left, another blister pack with yellow pills is partially visible.

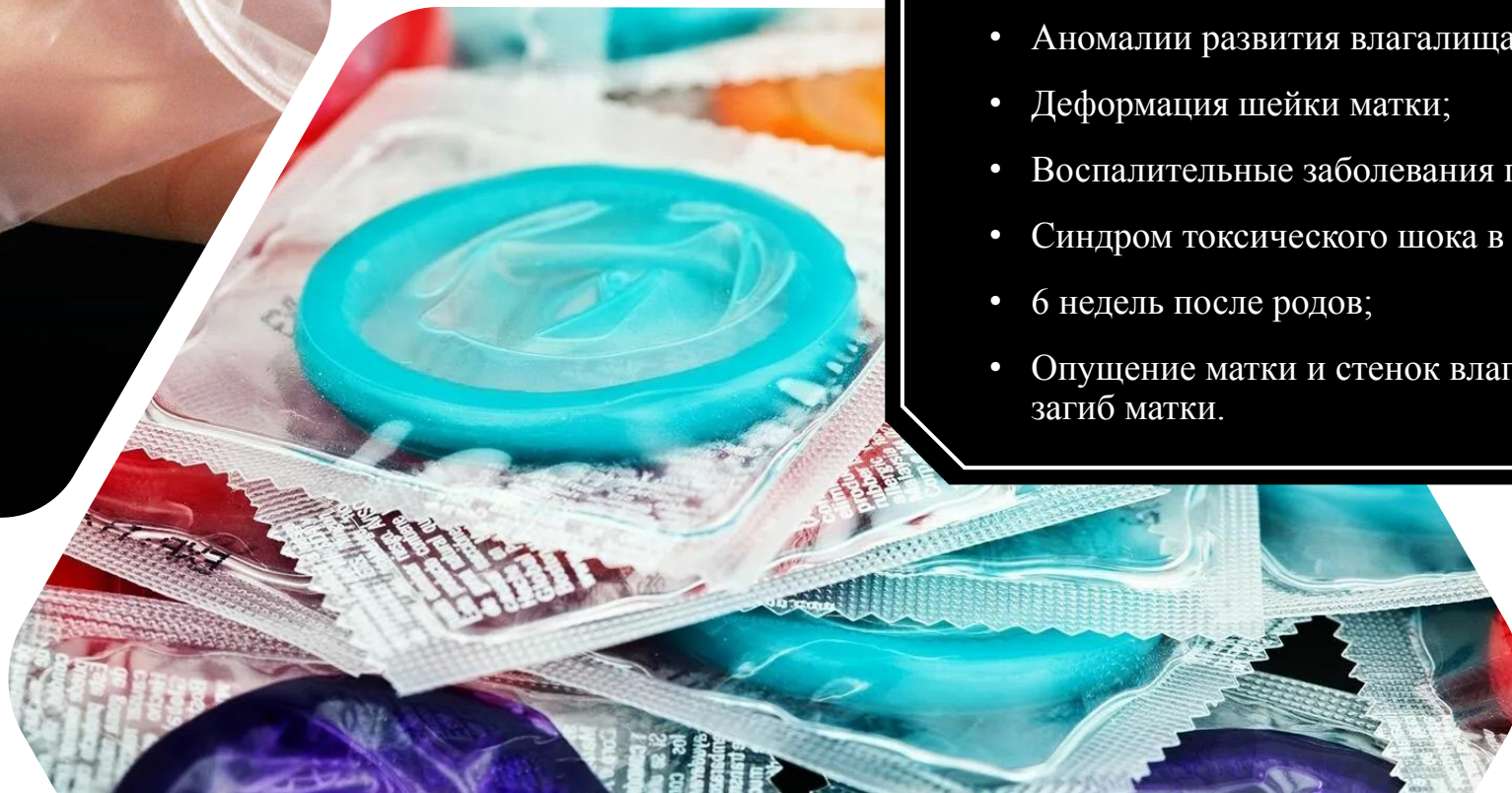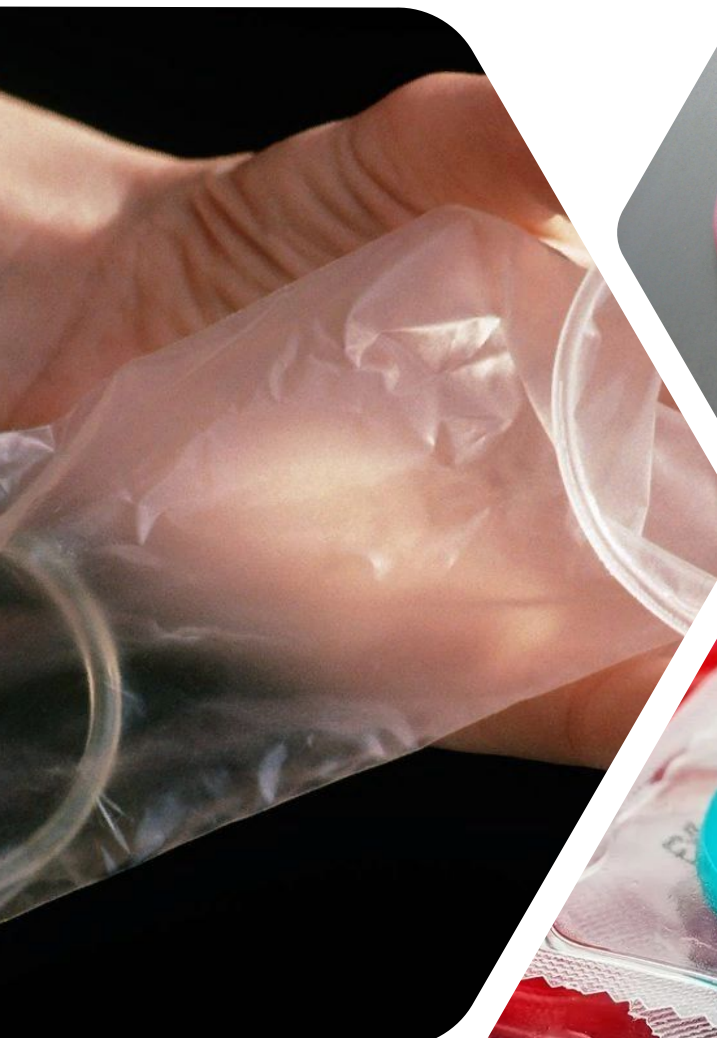## Суть метода

Предотвращение попадания сперматозоидов в шейчную слизь.

# Показания

- Послеродовая контрацепция;
- Редкие половые отношения;
- Наличие у одного из партнеров ЗППП/ВИЧ;
- Первые 3 месяца после вазэктомии;
- Использование во время лактации;
- Когда имеются противопоказания к использованию оральных контрацептивов;





# Противопоказания

- Аллергические реакции на материал;
- Аномалии развития влагалища;
- Деформация шейки матки;
- Воспалительные заболевания половых органов;
- Синдром токсического шока в прошлом;
- 6 недель после родов;
- Опущение матки и стенок влагалища, фиксированный загиб матки.

# Презервативы

Техника применения для мужского презерватива:

- Перед применением убрать воздух из спермоприемника;
- Сжать пальцами резервуар и поместить презерватив на эрегированный половой член;
- Раскатать презерватив по всей длине полового члена.

Применяется однократно. Необходимо проверить целостность упаковки, презерватива. Убедиться в соответствии сроков годности.



# Презервативы

Техника применения женского презерватива:

- Найти внутреннее малое кольцо, сжать его пальцами и ввести во влагалище до шейки матки;
- Оставив наружное кольцо снаружи использовать презерватив по назначению.

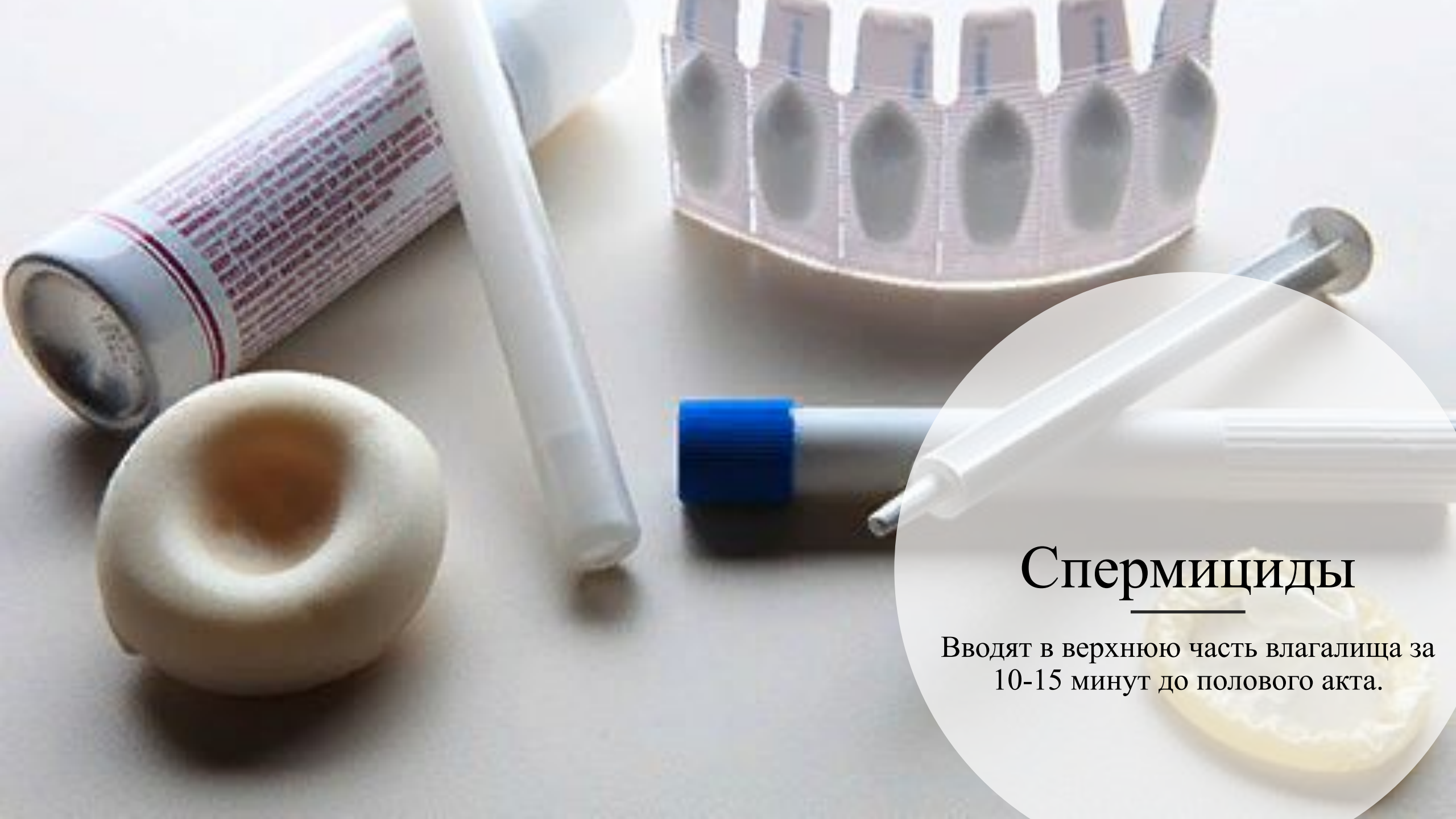Также необходимо убедиться в сроках годности, целостности упаковки и презерватива, при извлечении также убедиться в целостности.



# Диафрагмы

Это куполообразный резиновый колпачок с гибким ободком, который вводится во влагалище до начала полового акта таким образом, чтобы задний ободок находился в заднем своде влагалища, передний касался бы лобковой кости, а купол покрывал бы шейку матки.





## Спермициды

Вводят в верхнюю часть влагалища за 10-15 минут до полового акта.

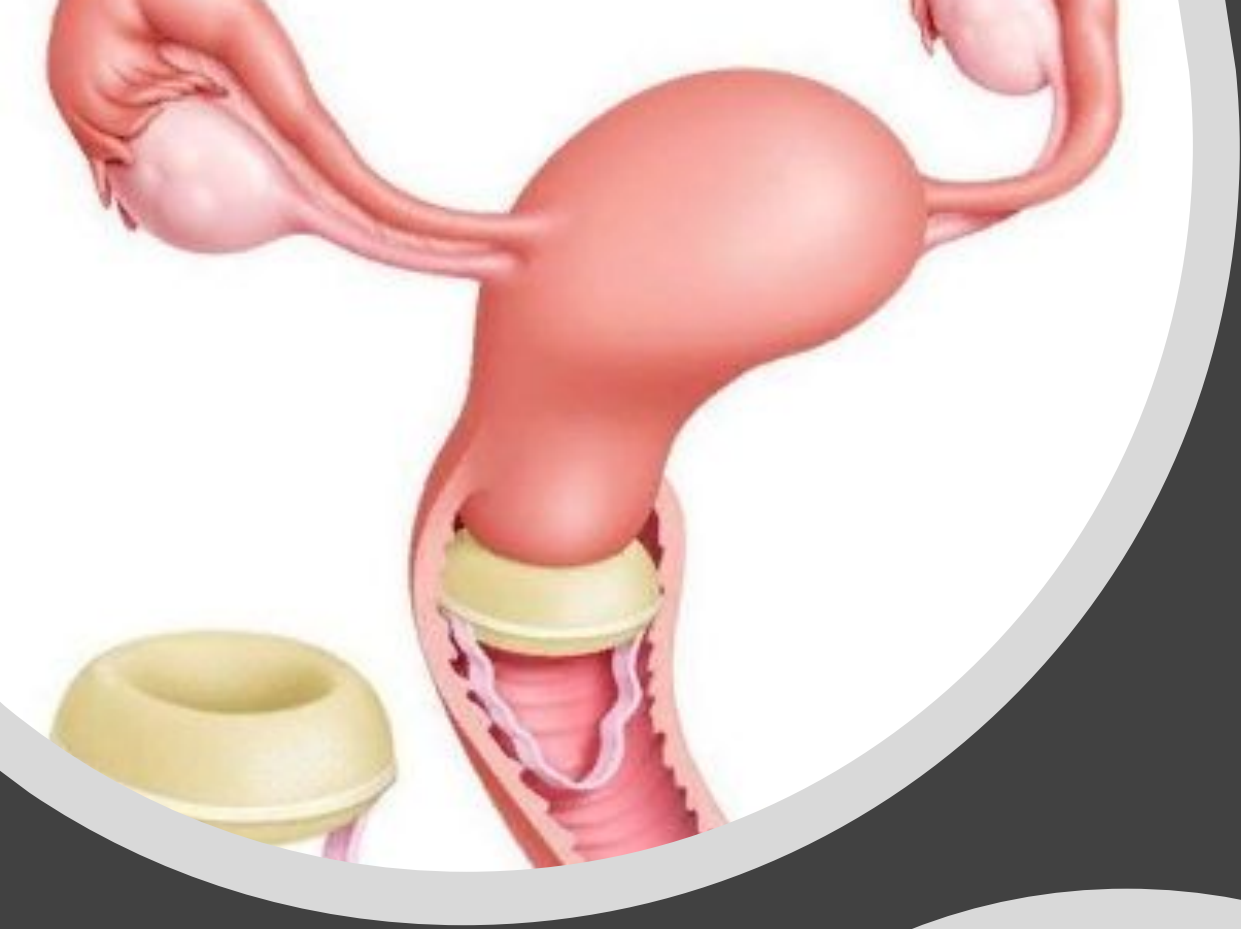



## Шеечные колпачки

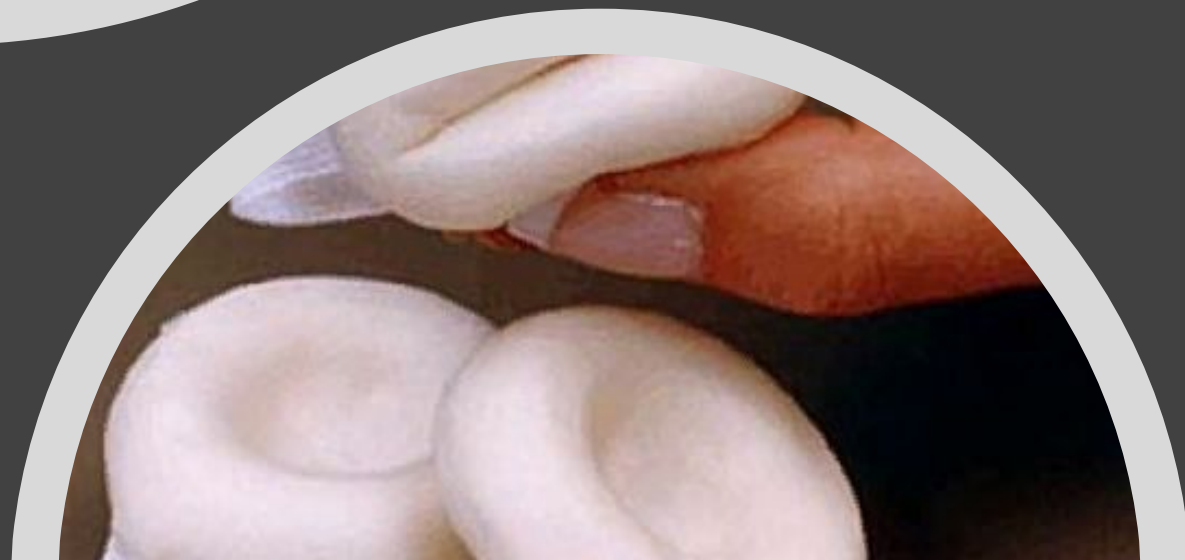Введение его через вход во влагалище облегчается за счет сжатия краев, а размещение над шейкой - за счет наклона колпачка во влагалище.


Перед применением на колпачок нанести спермицидный препарат.



# Противозачаточные губки

Смочить 2 ст.л. для активации спермицидного эффекта; ввести до шейки матки; проверить доступность нейлоновой петли для пальца.



The background of the slide is a collage of various contraceptive methods. In the top left, there are several blister packs of pills. In the top center, there are two white applicators and a blister pack of three white capsules. In the top right, there is a single white condom. In the bottom right, there is a cluster of several colorful condoms in shades of orange, pink, yellow, and teal. In the bottom center, there is a white diaphragm with a string attached. A large, semi-transparent white circle is overlaid on the left side of the image, containing the title and a list of side effects.

# Побочные эффекты

- Презервативы: аллергическая реакция;
- Диафрагмы: инфицирование мочевых путей вследствие давления диафрагмы на уретру; возникновение воспалительных процессов в местах контакта диафрагмы со стенками влагалища;
- Противозачаточные губки: зуд, жжение;
- Шеечные колпачки: неприятный запах, аллергические реакции;
- Спермициды: аллергические реакции, изменение флоры влагалища.

Спасибо за  
внимание!

---

